ISSN 1808-1851

COLUNA

Periodicidade: trimestral

Volume 18• Número 3 • Jul/Set 2019

Órgão oficial da

SOCIEDADE BRASILEIRA DE COLUNA

Sociedade Brasileira de Coluna
Sociedade Portuguesa de Patologia da Coluna Vertebral
Asociación Mexicana de Cirujanos de Columna
Capítulo de Columna de la Sociedad Ecuatoriana de Ortopedia y Traumatología
Capítulo de Columna de la Sociedad Colombiana de Ortopedia y Traumatología
Capítulo de Columna de la Sociedad Venezolana de Cirugía Ortopédica y Traumatología
Sociedad Iberolatinoamericana de Columna Vertebral
Sociedade Brasileira de Neurocirurgia
Capítulo de Columna de la Federación Latinoamericana de Sociedades de Neurocirugía
Capítulo de Columna da Sociedad Latinoamericana de Ortopedia y Traumatología
Sociedad Argentina de Patologia de la Columna Vertebral
Federação Mundial de Quiropraxia
Capítulo de Coluna do México – Columna en linea
Associação Paraguaia de Cirurgia de Coluna
Associação Cazaquistanesa de Neurocirurgiões
Associação Russa de Neurocirurgiões de Coluna Vertebral

- *EXPERIMENTAL STUDY OF THE NEUROTOXIC EFFECTS OF PHOTODYNAMIC THERAPY ON THE SPINAL CORD*
- *SAGITTAL BALANCE IN ADOLESCENT IDIOPATHIC SCOLIOSIS*
- CORREÇÃO DA ESCOLIOSE DISTRÓFICA GRAVE NA NEUFIBROMATOSE I POR VERTEBRECTOMIA POSTERIOR MÚLTIPLOS NÍVEIS
- *LEG LENGTH DISCREPANCY IN ADOLESCENT IDIOPATHIC SCOLIOSIS*
- IMPORTÂNCIA DO ÂNGULO CLAVICULAR E ALTURA DO CORACOIDE NA ESCOLIOSE IDIOPÁTICA
- QUAL O MELHOR NÍVEL DISTAL DE ATRODESE NA FUSÃO LOMBAR DO PACIENTE COM ESCOLIOSE IDIOPÁTICA DO ADOLESCENTE: L3 OU L4?
- CORRELAÇÃO POR IMAGEM ENTRE LÍQUIDO FACETÁRIO E INSTABILIDADE LOMBAR
- HISTÓRIA NATURAL DA ESTENOSE DO CANAL LOMBAR: ASPECTOS CLÍNICOS E DO EQUILÍBRIO SAGITAL
- PREVALÊNCIA DE *STAPHYLOCOCCUS AUREUS* METICILINA RESISTENTE EM PACIENTES DE CIRURGIA DE COLUNA
- VERTEBRECTOMIA POSTERIOR MULTINÍVEL EM CRIANÇAS COM TUBERCULOSE VERTEBRAL
- DISCECTOMIA ENDOSCÓPICA LOMBAR EM PACIENTES OBESOS
- ESTUDO TOMOGRÁFICO DA TÉCNICA DO PARAFUSO DE S2-ALAR-ILÍACO EM HOMENS BRASILEIROS
- RESULTADOS PRELIMINARES DA DESCOMPRESSÃO DO CANAL VERTEBRAL POR SEPARAÇÃO DO PROCESSO ESPINHOSO
- ASPECTOS GENÉTICOS DA ESCOLIOSE IDIOPÁTICA – UMA REVISÃO DE LITERATURA
- *SURGERY FOR ADULT SPINAL SCOLIOSIS: DO THE BENEFITS OUTWEIGH THE RISKS?*
- *MODIFICACIÓN DE LA TÉCNICA DE TERAPIA DE PRESIÓN NEGATIVA PARA TRATAMIENTO DE INFECCIÓN DE LA HERIDA DESPUÉS DE CIRUGÍA DE COLUMNA*
- *QUISTE NEURENTÉRICO CERVICAL: REPORTE DE UN CASO*

COLUNA/COLUMNA

Coluna/Columna v18, n2 Abr/Jun 2019

ISSN 1808-1851

Indexada nas Bases de Dados SCIELO, SCOPUS e LILACS (Literatura Latino-Americana e do Caribe em Ciências da Saúde)

Filiada à Associação Brasileira de Editores Científicos

ISSN 1808-1851

Editor Científico

Helton L.A. Defino, Faculdade de Medicina de Ribeirão Preto, Universidade de São Paulo (Ribeirão Preto, SP, Brasil)

Editor Executivo

Sérgio Daher, Hospital das Clínicas da Faculdade de Medicina da UFG (Goiânia, GO, Brasil).

Editores Associados

Alvaro Dawling, Instituto de Ensino e Pesquisa CK, (São Paulo, SP, Brasil); CK Internacional, (Santiago,Chile); Clinica Kennedy, (Santiago/Chile).
Byvaltsev Vadim, Irkutsk Scientific Center of Surgery and Traumatology (Irkutsk Russia)
Eduardo Barros Puertas, Universidade Federal de São Paulo (São Paulo, SP, Brasil)
Ivan Ferrareto, Universidade Federal de São Paulo (Ribeirão Preto, SP, Brasil)
José María Jiménez Avila, Centro Médico Nacional de Occidente. IMSS. TEC de Monterrey campus Guadalajara. Facultad de Medicina (Guadalajara, Jalisco, México)
Kolesov Sergey, Priorov N.N Central Institute of Traumatology and Orthopaedics (Moscow. Russia)
Mauro dos Santos Volpi, Universidade Estadual Paulista Júlio de Mesquita Filho (Botucatu, SP, Brasil)
Osmar Avanzi, Faculdade de Ciências Médicas da Santa Casa de São Paulo (São Paulo, SP, Brasil)
Sérgio Zylbersztejn, Universidade Federal de Ciências da Saúde de Porto Alegre (Porto Alegre, RS, Brasil)
Tarcisio Eloy Pessoa de Barros Filho, Instituto de Ortopedia e Traumatologia do HC/FMUSP (São Paulo, SP, Brasil)

Conselho Editorial

Akshulakov Serik (Astana,Cazaquistão)
Albert Vincent Berthier Brasil, Santa Casa Porto Alegre (Porto Alegre, RS,Brasil)
Aleinikov Viktor, National Center for Neurosurgery (Astana,Cazaquistão)
Andres Edgar Rodriguez Fuentes, Univ. de São Paulo (Ribeirão Preto, SP, Brasil)
Andres Rodriguez Munera, Fundacion Sta Fé de Bogotá (Bogotá, Colombia)
Asdrubal Falavigna, Universidade de Caxias do Sul, (Caxias do Sul, RS, Brasil).
Asdrúbal Silveri, Centro de Deformidades de Columna (Montevidéo, Uruguai)
Bartolomé Marré, Hosp. Trabajador Santiago (Santiago, Chile)
Carlos Eduardo Algaves Soares de Oliveira, Hospital do Servidor (São Paulo, SP, Brasil)
Carlos Henrique Maçaneiro, Univ. da Região Joinville (Joinville, SC, Brasil)
Carlos Henrique Ribeiro, Hospital Quinta D'or (Rio de Janeiro, RJ, Brasil)
Carlos Umberto Pereira, Univ. Federal de Sergipe (Aracaju, SE, Brasil)
Carlos Tello, Sociedad Ibero Latinoamericana de Columna (Buenos Aires, Argentina)
Carlos Villanueva Leal, Vall D'Hebron Hosp. Traumatologia Rehabilitación (Barcelona, Espanha)
Carolina Kolberg, Federación Latino Americana de Quiropráctica (Brasilia, DF, Brasil)
Délio Eulálio Martins, Univ. Federal de São Paulo (São Paulo, SP, Brasil)
Elcio Landim, Univ. Estadual de Campinas (Campinas, SP, Brasil)
Enguer Beraldo Garcia, Santa Casa de Belo Horizonte (Belo Horizonte, MG, Brasil)
Enrique Izquierdo Nuñez, Univ. Complutense de Madrid (Madri, Espanha)
Enrique Jimenez Hakim, Fundacion Santa Fé de Bogotá (Bogotá, Colombia)
Enrique Osorio Fonseca, Univ. El Bosque Bogotá (Bogotá, Colômbia)
Ernesto Bersusky, Hosp. Nacional de Pediatria Juan P. Garrahan (Buenos Aires, Argentina)
Erasmo de Abreu Zardo, Pontifícia Univ. Católica (Porto Alegre, RS, Brasil)
Fernando Antonio Mendes Façanha Filho, Univ. Federal do Ceará (Fortaleza, CE, Brasil)
Fernando Helo Yamhure, Clínica Reina Sofia (Bogota, Colombia)
Francisco Limeira dos Santos Neto, Univ. Federal de Pernambuco (Recife, PE, Brasil)
Francisco Javier Sánchez Pérez-Grueso, Hosp. La Paz (Madri, Espanha)
Gabriel Virgilio Ortiz García, Centro Médico Puerta de Hierro (Zapopan, Jalisco, México)
Geraldo de Sá Carneiro Filho, Hosp. da Restauração (Recife, PE, Brasil)
Gushcha Artem, Research center of Neurology Volokolamskoe (Moscow Russia)
Guy Broch Haro, Issste Hospital Lopez Mateos (México, Distrito Federal)
Herman Michael Dittmar Johnson, Centro Médico Puerta de Hierro (Zapopan, Jalisco, México), Universidad de Guadalajara (Guadalajara, México)
Jorge Felipe Ramirez, Clínica Reina Sofia (Bogotá-Colombia)
Jorge Manuel A. Draper Mineiro, Hosp. Cuf Descobertas (Lisboa, Portugal)
José Castro Guimarães Consciência, Hosp. de Egas Moniz (Lisboa, Portugal)
José Gabriel Rugeles Ortiz, Cecimin Organizacion Sanitas (Bogota, Colombia)
Juan Silva, Univ. Nacional de Asuncion (Assunção, Paraguai)
Karen Weissman (Clínica Fundácion Médica San Cristóbal, Santiago, Chile)
Kerimbayev Talgat, National Center for Neurosurgery (Astana,Cazaquistão)
Luciano Miller Reis Rodrigues, Faculdade de Medicina do ABC (Santo André, SP, Brasil)
Luis Carlos Ramíres, Instituto de Seguros Sociales (Bogotá,Colombia)
Luis Eduardo Munhoz da Rocha, Hosp. Pequeno Príncipe (Curitiba, PR, Brasil)
Luiz Roberto Gomes Vialle, Pontifícia Univ. Católica (Curitiba, PR, Brasil)
Marcelo Gruenberg, Hosp. Italiano de Buenos Aires (Buenos Aires, Argentina)
Marcelo Wajchenberg, Univ. Federal de São Paulo (São Paulo-SP-Brasil)
Marcello H. Nogueira-Barbosa, Univ. de São Paulo (Ribeirão Preto, SP, Brasil)
Marcos Masini, Univ. Planalto Central (Brasília, DF, Brasil)
Mario Augusto Taricco, Univ. de São Paulo (São Paulo, SP, Brasil)
Mario Herrera (Bogotá-Colombia)
Mauricio Pagy de Calais Oliveira, Centro Mineiro de Cirurgia da Coluna (Belo Horizonte, Brasil)
Mihailovsky Michai, Cuvyan Institute of Traumatology and Orthopaedics (Novosibirsk, Russia)
Murilo Tavares Daher, Departamento de Ortopedia da Universidade Federal de Goiás (Goiânia, GO, Brasil)
Néstor Fiore, Hosp. de La Plata (Buenos Aires, Argentina)
Nicolás J. Macchiavello Cornejo, Hospital Clínico de la Universidad de Chile (Santiago, Chile)
Óscar Luís Alves, Hospital Lusíadas Porto e Centro Hospitalar Vila Nova de Gaia/Espinho EPE (Porto, Portugal)
Ptashnikov Dmitriy, Institute of Traumatology and Orthopaedics (St Petersburg, Russia)
Renato Tavares Daher, Centro de Reabilitação e Readptação Dr. Henrique Santillo (Goiânia, Goiás)
Roberto Chapa Sosa, Hosp. de Alta Especialidad Christus Muguerza (Monterrey, Nuevo Leon, México)
Roberto Sakamoto Falcon, Hospital Ortopédico-Lifecenter (Belo Horizonte, MG, Brasil)
Rodrigo Amaral, Instituto de Patologia da Coluna – IPC (Sao Paulo, SP, Brasil)
Ruy Vaz, Hosp. de São João (Porto, Portugal)
Sérgio Afonso Hennemann, Hosp. Mãe de Deus (Porto Alegre, RS, Brasil)
Victor Paul Miramontes, CNR/O-Centro Nacional de Rehabilitación (Cidade do México, México)
Washington Bermúdez Santos, Montevideo Spine Center (Montevideo, Uruguai)
Xavier Soler I Graells, Univ. Federal do Paraná (Curitiba, PR, Brasil)

Correspondentes Estrangeiros

Jack Zigler, Texas Back Institute (Dallas, Texas, USA)
Marek Szpalski, Hôpitaux Iris Sud (Bruxelles, Belgica)
Robert Gunzburg, Belgium and Eeuwfeest Kliniek (Antwerpen, Belgica)
Steven R. Garfin (San Diego, CA, Estados Unidos)

Editor Consultivo

Arthur Tadeu de Assis - São Paulo - SP - Brasil

Editora Gerente

Flávia M. S. Pires - São Paulo - SP - Brasil

Coluna/Columna é uma Publicação Oficial Sociedade Brasileira de Coluna e das Sociedades afiliadas: Asociación Mexicana de Cirujanos de Columna – AMCICO; Associação Paraguaia de Cirurgia de Coluna; Associação Cazaquistanesa de Neurocirurgiões; Associação Russa de Neurocirurgiões de Coluna Vertebral; Capítulo de Columna de la Federación Latinoamericana de Sociedades de Neurocirugía – FLANC; Capítulo de Columna de la Sociedad Ecuatoriana de Ortopedia y Traumatologia - SEOT; Capítulo de Columna de la Sociedad Colombiana de Ortopedia y Traumatología – SCCOT; Capítulo de Columna da Sociedad Latinoamericana de Ortopedia y Traumatología – SLAOT; Capítulo de Columna de la Sociedad Venezolana de Cirugía Ortopédica y Traumatologia – SVCOT; Capítulo de Coluna do México- Columna en linea; Federação Mundial de Quiropraxia (WFC); Sociedad Argentina de Patologia de la Columna Vertebral – SAPCV; Sociedad Iberolatinoamericana de Columna Vertebral – SILACO; Sociedade Brasileira de Neurocirurgia – SBN; ; Sociedade Portuguesa de Patologia da Coluna Vertebral – SPPCV.

Atha Comunicação e Editora: Coordenação editorial, criação, diagramação e produção gráfica
Rua Machado Bittencourt, 190 - 4° andar - conj. 410 - CEP: 04044-903 - São Paulo - SP
Tel/Fax: (11) 5087-9502/5579-5308 - 1atha@uol.com.br

Órgão oficial da Sociedade Brasileira de Coluna

Al. Lorena, 1304, 14°, cj. 1406/07
Jd. Paulista - São Paulo - SP - Brasil
Cep: 01424-001 - Tel.: 11 3088-6615

Secretária Administrativa: Ana Maria Cella - coluna@coluna.com.br

• Periodicidade: Trimestral

Informações: coluna.columna@uol.com.br

Visite o site da Sociedade Brasileira de Coluna
portalsbc.org

Revista disponível eletronicamente
www.revistacoluna.org

COLUNA/COLUMNA

VOLUME 18 - Nº 3 - 2019 - Contents/Sumário/Contenido

Artigos Originais/*Original Articles/Artículos Originales*

CIÊNCIAS BÁSICAS/BASIC SCIENCES/CIENCIAS BÁSICAS

EXPERIMENTAL STUDY OF THE NEUROTOXIC EFFECTS OF PHOTODYNAMIC THERAPY ON THE SPINAL CORD 176
ESTUDO EXPERIMENTAL DOS EFEITOS NEUROTÓXICOS DA TERAPIA FOTODINÂMICA NA MEDULA ESPINHAL
ESTUDIO EXPERIMENTAL DE LOS EFECTOS NEUROTÓXICOS DE LA TERAPIA FOTODINÁMICA EN LA MÉDULA ESPINAL
Herton Rodrigo Tavares Costa, Elaine Aparecida Del Bel Belluz Guimarães, Antônio Claudio Tedesco, Fernando Lucas Primo, Célia Aparecida da Silva, Luciana Almeida Lopes, Lisinéia Maria Zanardi, Helton Luiz Aparecido Defino
http://dx.doi.org/10.1590/S1808-185120191803214848

DEFORMIDADES/DEFORMITIES/DEFORMIDADES

SAGITTAL BALANCE IN ADOLESCENT IDIOPATHIC SCOLIOSIS 182
BALANÇO SAGITAL NA ESCOLIOSE IDIOPÁTICA DO ADOLESCENTE
BALANCE SAGITAL EN LA ESCOLIOSIS IDIOPÁTICA ADOLESCENTE
Eduardo Moreira Pinto, Jorge Alves, Artur Teixeira, António Miranda
http://dx.doi.org/10.1590/S1808-185120191803191004

CORREÇÃO DA ESCOLIOSE DISTRÓFICA GRAVE NA NEUROFIBROMATOSE 1 POR VERTEBRECTOMIA POSTERIOR MÚLTIPLOS NÍVEIS 187
CORRECTION OF SEVERE DYSTROPHIC SCOLIOSIS IN NEUROFIBROMATOSIS 1 WITH POSTERIOR VERTEBRAL COLUMN RESECTION IN MULTIPLE LEVELS
CORRECCIÓN DE ESCOLIOSIS DISTRÓFICA GRAVE EN NEUROFIBROMATOSIS 1 CON VERTEBRECTOMÍA POSTERIOR EN MÚLTIPLES NIVELES
Alderico Girão Campos de Barros, Luís Eduardo Carelli Teixeira da Silva, Júlio Alves Ponte, Gustavo Borges Laurindo Azevedo, Renato João Muniz Teixeira, Andre Luiz Loyelo Barcellos
http://dx.doi.org/10.1590/S1808-185120191803195306

LEG LENGTH DISCREPANCY IN ADOLESCENT IDIOPATHIC SCOLIOSIS 192
DISMETRIA DOS MEMBROS INFERIORES NA ESCOLIOSE IDIOPÁTICA DO ADOLESCENTE
DISCREPANCIA DE LA LONGITUD DE LAS PIERNAS EN LA ESCOLIOSIS IDIOPÁTICA DEL ADOLESCENTE
Eduardo Moreira Pinto, Jorge Alves, Alfredo Mendes de Castro, Marcos Silva, José Miradouro, Artur Teixeira, António Miranda
http://dx.doi.org/10.1590/S1808-185120191803208752

IMPORTÂNCIA DO ÂNGULO CLAVICULAR E ALTURA DO CORACOIDE NA ESCOLIOSE IDIOPÁTICA 196
THE IMPORTANCE OF CLAVICLE ANGLE AND HEIGHT OF THE CORACOID PROCESS IN IDIOPATHIC SCOLIOSIS
LA IMPORTANCIA DEL ÁNGULO CLAVICULAR Y DE LA ALTURA DEL PROCESO CORACOIDE EN ESCOLIOSIS IDIOPÁTICA
Cristiano Magalhães Menezes, Rodrigo Souza Lima, Roberto Sakamoto Falcon, Reinaldo Elias de Souza Junior
http://dx.doi.org/10.1590/S1808-185120191803196866

QUAL O MELHOR NÍVEL DISTAL DE ATRODESE NA FUSÃO LOMBAR DO PACIENTE COM ESCOLIOSE IDIOPÁTICA DO ADOLESCENTE: L3 OU L4? 200
WHAT IS THE BEST DISTAL LEVEL OF ARTHRODESIS IN LUMBAR FUSION IN PATIENTS WITH ADOLESCENT IDIOPATHIC SCOLIOSIS: L3 OR L4?
¿CUAL ES EL MEJOR NIVEL DISTAL DE ARTRODESIS EN LA FUSIÓN LUMBAR EN PACIENTES CON ESCOLIOSIS IDIOPÁTICA DEL ADOLESCENTE: L3 O L4?
Murilo Tavares Daher, Nilo Carrijo Melo, Vinício Nunes Nascimento, Pedro Felisbino Jr, Brenda Cristina Ribeiro Araújo, Sérgio Daher, Marcelo Fouad Rabahi
http://dx.doi.org/10.1590/S1808-185120191803197205

DIAGNÓSTICO POR IMAGENS/DIAGNOSTIC IMAGING/DIAGNÓSTICO POR IMÁGENES

CORRELAÇÃO POR IMAGEM ENTRE LÍQUIDO FACETÁRIO E INSTABILIDADE LOMBAR 205
IMAGE CORRELATION BETWEEN FACET EFFUSION AND LUMBAR INSTABILITY
CORRELACIÓN POR IMAGEN ENTRE DERRAME FACETARIO Y INESTABILIDAD LUMBAR
Mauro Antonio Fernandes Junior, Emiliano Neves Vialle, Rafael Luiz Pinto, Felipe de Negreiros Nanni, Luiz Roberto Vialle
http://dx.doi.org/10.1590/S1808-185120191803196641

DOENÇAS DEGENERATIVA/DEGENERATIVE DISEASE/ENFERMEDAD DEGENERATIVA INTERVERTEBRAL

HISTÓRIA NATURAL DA ESTENOSE DO CANAL LOMBAR: ASPECTOS CLÍNICOS E DO EQUILÍBRIO SAGITAL 209
NATURAL HISTORY OF LUMBAR CANAL STENOSIS: CLINICAL ASPECTS AND SAGITTAL BALANCE
HISTORIA NATURAL DE LA ESTENOSIS DEL CANAL LUMBAR: ASPECTOS CLÍNICOS Y DEL EQUILIBRIO SAGITAL
Vagner Clayton de Paiva, Marcelo Italo Risso Neto, Guilherme Rebechi Zuiani, Ivan Guidolin Veiga, Wagner Pasqualini, Marcos Antonio Tebet, Rodrigo Amaral, Rubens Girald Jensen, Luis Marchi, Luiz Henrique de Mattos Pimenta, Paulo Tadeu Maia Cavali, Alberto Cliquet Júnior
http://dx.doi.org/10.1590/S1808-185120191803179255

INFECTOLOGIA/INFECTOLOGY/INFECTOLOGÍA

PREVALÊNCIA DE STAPHYLOCOCCUS AUREUS METICILINA RESISTENTE EM PACIENTES DE CIRURGIA DE COLUNA.....214
PREVALENCE OF METHICILLIN-RESISTANT STAPHYLOCOCCUS AUREUS IN SPINAL SURGERY PATIENTS
PREVALENCIA DE STAPHYLOCOCCUS AUREUS RESISTENTE A METICILINA EN PACIENTES DE CIRUGIA DE COLUMNA
Daniel Cunha de Araujo, Luiz Cláudio de Moura França, André Moreira Castilho, Tiago Costa Falci, Tiago Penido, Eric Gustavo Reggiani
http://dx.doi.org/10.1590/S1808-185120191803197013

VERTEBRECTOMIA POSTERIOR MULTINÍVEL EM CRIANÇAS COM TUBERCULOSE VERTEBRAL.....217
POSTERIOR VERTEBRAL COLUMN RESECTION IN MULTIPLE LEVELS IN CHILDREN WITH VERTEBRAL TUBERCULOSIS
VERTEBRECTOMÍA POSTERIOR EN MÚLTIPLES NIVELES EN NIÑOS CON TUBERCULOSIS VERTEBRAL
Alderico Girão Campos de Barros, Luis Eduardo Carelli Teixeira da Silva, Marcelo Glauber da Silva Pereira, Andre Luiz Loyelo Barcellos, Lucas Rocha Cavalcanti
http://dx.doi.org/10.1590/S1808-185120191803195285

TÉCNICA CIRURGICA/SURGICAL TECHNIQUE/TÉCNICA QUIRÚRGICA

DISCECTOMIA ENDOSCÓPICA LOMBAR EM PACIENTES OBESOS.....222
LUMBAR ENDOSCOPIC DISCECTOMY IN OBESE PATIENTS
DISCECTOMÍA ENDOSCÓPICA LUMBAR EN PACIENTES OBESOS
Leonardo Yukio Jorge Asano, Gustavo Bisson, Danilo Gianuzzi, João Paulo Machado Bergamaschi, Álvaro Dowling, Luciano Miller Reis Rodrigues
http://dx.doi.org/10.1590/S1808-185120191803196929

ESTUDO TOMOGRÁFICO DA TÉCNICA DO PARAFUSO DE S2-ALAR-ILÍACO EM HOMENS BRASILEIROS.....226
TOMOGRAPHIC STUDY OF THE S2-ALAR-ILIAC SCREW TECHNIQUE IN BRAZILIAN MEN
ESTUDIO TOMOGRÁFICO DE LA TÉCNICA DEL TORNILLO S2-ALAR-ILÍACO EN HOMBRES BRASILEÑOS
Luis Pimentel Sombra, Ricardo Teixeira e Silva, Thiego Pedro Freitas Araújo, Olavo Letaif Biraghi, Raphael Martus Marcon, Alexandre Fogaça Cristante, Tarcísio Eloy Pessoa de Barros Filho
http://dx.doi.org/10.1590/S1808-185120191803196377

RESULTADOS PRELIMINARES DA DESCOMPRESSÃO DO CANAL VERTEBRAL POR SEPARAÇÃO DO PROCESSOESPINHOSO.....231
PRELIMINARY RESULTS OF VERTEBRAL CANAL DECOMPRESSION BY SPINOUS PROCESS SPLITTING
RESULTADOS PRELIMINARES DE LA DESCOMPRESIÓN DEL CANAL VERTEBRAL POR SEPARACIÓN DEL PROCESO ESPINOSO
Thiago Dantas Matos, Yony Osorio Garcia, Herton Rodrigo Tavares Costa, Helton Luiz Aparecido Defino
http://dx.doi.org/10.1590/S1808-185120191803215487

Artigo de Revisão/*Review Article/Artículo de Revisión*

DEFORMIDADES/DEFORMITIES/DEFORMIDADES

ASPECTOS GENÉTICOS DA ESCOLIOSE IDIOPÁTICA – UMA REVISÃO DE LITERATURA.....236
GENETIC ASPECTS OF IDIOPATHIC ESCOLIOSIS - A LITERATURE REVIEW
ASPECTOS GENÉTICOS DE LA ESCOLIOSIS IDIOPÁTICA - UNA REVISIÓN DE LA LITERATURA
Ricardo Vieira Teles Filho, Guilherme de Matos Abe, Nilo Carrijo Melo, Marcelo Fouad Rabahi, Murilo Tavares Daher
http://dx.doi.org/10.1590/S1808-185120191803212974

SURGERY FOR ADULT SPINAL SCOLIOSIS: DO THE BENEFITS OUTWEIGH THE RISKS?.....240
CIRURGIA EM ADULTOS COM ESCOLIOSE: OS BENEFÍCIOS SÃO MAIORES QUE OS RISCOS?
CIRUGÍA PARA LA ESCOLIOSIS ESPINAL EN ADULTOS: ¿LOS BENEFICIOS SON SUPERIORES A LOS RIESGOS?
Jeferson Dedéa, Alisson Roberto Teles, Asdrubal Falavigna
http://dx.doi.org/10.1590/S1808-185120191803187303

INFECTOLOGIA/INFECTOLOGY/INFECTOLOGÍA

MODIFICACIÓN DE LA TÉCNICA DE TERAPIA DE PRESIÓN NEGATIVA PARA TRATAMIENTO DE INFECCIÓN DE LA HERIDA DESPUÉS DE CIRUGÍA DE COLUMNA.....246
MODIFICAÇÃO DA TÉCNICA DE TERAPIA DE PRESSÃO NEGATIVA PARA TRATAMENTO DE INFECÇÃO DE FERIDA DEPOIS DE CIRURGIA DE COLUNA
MODIFICATION OF THE NEGATIVE PRESSURE THERAPY TECHNIQUE FOR TREATMENT OF WOUND INFECTION AFTER SPINAL SURGERY
Martín Betancourt-Carlos, Arelhi Catalina González-Cisneros, José María Jiménez-Avila
http://dx.doi.org/10.1590/S1808-185120191803222148

Relato de Caso/*Case Report/Reporte de Caso*

COLUNA CERVICAL/CERVICAL SPINE/COLUMNA CERVICAL

QUISTE NEURENTÉRICO CERVICAL: REPORTE DE UN CASO.....251
CISTO NEURENTÉRICO CERVICAL: RELATO DE CASO
CERVICAL NEURENTERIC CYST: A CASE REPORT
Sophie D'herbemont, Andrés Humberto Morales-Martínez, Ignacio Pavel Navarro-Chávez
http://dx.doi.org/10.1590/S1808-185120191803172096

ISSN 1808-1851

INSTRUÇÕES AOS AUTORES/NORMAS PARA PUBLICAÇÃO

Revisado em janeiro de 2018

COLUNA/COLUMNA – ISSN 1808-1851 (versão impressa) e ISSN 2177-014X (versão ***on-line***) – é o órgão de publicação científica oficial da Sociedade Brasileira de Coluna – SBC e de associações afiliadas: Asociación Mexicana de Cirujanos de Columna – AMCICO; Asociación Paraguaya de Cirugía de Columna; Capítulo de Columna de la Federación Latinoamericana de Sociedades de Neurocirugía – FLANC; Capítulo de Columna de la Sociedad Ecuatoriana de Ortopedia y Traumatología – SEOT; Capítulo de Columna de la Sociedad Colombiana de Ortopedia y Traumatología – SCCOT; Capítulo de Columna de la Sociedad Latinoamericana de Ortopedia y Traumatología – SLAOT; Capítulo de Columna de la Sociedad Venezolana de Cirugía Ortopédica y Traumatología – SVCOT; Capítulo de Coluna do México – Columna en línea; Federação Mundial de Quiropraxia – WFC; Sociedad Argentina de Patología de la Columna Vertebral – SAPCV; Sociedad Iberolatinoamericana de Columna Vertebral – SILACO; Sociedade Brasileira de Neurocirurgia – SBN; Sociedade Portuguesa de Patologia da Coluna Vertebral – SPPCV. É publicada em duas versões, trimestralmente, em quatro edições ao ano. Sua proposta é divulgar artigos que contribuam para o aperfeiçoamento e o desenvolvimento da prática, da pesquisa e do ensino dos temas relacionados a coluna vertebral no Brasil e na América Latina.

ESCOPO E POLÍTICA

A Revista COLUNA/COLUMNA é uma revista de acesso aberto, que publica contribuições da comunidade científica nacional e internacional, na forma de artigos originais com elevado mérito científico (artigos de revisão, revisões sistemática, artigos de atualização). Seu objetivo é divulgar artigos que contribuam para o aperfeiçoamento e o desenvolvimento da prática, da pesquisa e do ensino dos temas relacionados à Coluna Vertebral, Patologias da Coluna Vertebral, Ortopedia e Traumatologia, Reabilitação e áreas afins.

A Coluna/Columna publica, preferencialmente, artigos originais de interesse internacional, e não apenas os de relevância regional. O Corpo Editorial é composto por membros nacionais e internacionais, que trabalham gratuitamente para aprimorar a qualidade do periódico, visando torná-la atraente não só para a pesquisa regional/nacional mas também para a comunidade científica internacional.

É publicada em duas versões, trimestralmente em 4 edições ao ano (Março, Junho, Setembro e Dezembro). Sua proposta é divulgar artigos que contribuam para o aperfeiçoamento e o desenvolvimento da prática, da pesquisa e do ensino dos temas relacionados à Coluna Vertebral.

Não há taxa para artigos de submissão e avaliação.

PREPARAÇÃO DO MANUSCRITO

Peer Review

O *peer review*, ou revisão por pares, é um dos fatores que sustentam a qualidade de um veículo científico. O corpo editorial da Coluna/Columna é formado, em sua maioria, por professores universitários, que permite um *peer review* criterioso e rigoroso. Todos os manuscritos, após aprovação dos editores, serão analisados por dois ou mais revisores, sendo o anonimato garantido em todo o processo de julgamento (duplo cego). Os artigos que não apresentarem mérito e não se enquadrarem na política editorial da revista serão rejeitados não cabendo recurso. Os comentários dos revisores serão devolvidos aos autores para modificações no texto ou justificativa de sua conservação. Somente após as aprovações finais, os manuscritos serão encaminhados para publicação.

Copyright

As declarações publicadas nos artigos são de inteira responsabilidade dos autores. Entretanto, todo material publicado se torna propriedade da Revista Coluna/Columna, que passa a reservar os direitos autorais. Os autores devem anexar como documento suplementar no sistema Scielo de publicação e submissão *on line*: a) Declaração de Conflito de Interesses; b) Certificado de Aprovação do Trabalho pela Comissão de Ética em Pesquisa da Instituição quando a investigação envolver experimentação em seres humanos ou animais; c) Documentação referente as eventuais fontes de financiamento do trabalho; d) Declaração de que os participantes assinaram documento de Consentimento Livre Informado, quando se tratar de pesquisa clínica com seres humanos; e) Carta de transferência dos direitos autorais assinada por todos os autores e declaração de que é inédito, não tendo sido submetido à publicação em outro periódico ou livro.

APRESENTAÇÃO E SUBMISSÃO DO MANUSCRITO

A Revista Coluna/Columna - é uma publicação trimestral que circula nos meses de janeiro/fevereiro/março, abril/maio/junho, julho/agosto/setembro, outubro/novembro/dezembro, em duas versões uma com os textos em seu idioma original (português, inglês ou espanhol) e outra versão em inglês, com a finalidade de publicar trabalhos originais da especialidade. Os conceitos e declarações contidos nos trabalhos são de total responsabilidade dos autores. Os artigos publicados na revista seguem os requisitos uniformes propostos pelo Comitê Internacional de Editores de Revistas Médicas, disponíveis no endereço eletrônico www.icmje.org.

A revista Coluna/Columna, em apoio às políticas para registro de ensaios clínicos da Organização Mundial de Saúde (OMS) e do *International Committee of Medical Journal Editors* (ICMJE), reconhecendo a importância dessas iniciativas para o registro e divulgação internacional de informação sobre estudos clínicos, em acesso aberto, somente aceitará para publicação a partir de agosto de 2009 os artigos de pesquisas clínicas que tenham recebido um número de identificação em um dos Registros de Ensaios Clínicos validados pelos critérios estabelecidos pela OMS e ICMJE, disponível no endereço: http://clinicaltrials.gov ou no site do Pubmed https://www.ncbi.nlm.nih.gov/pubmed.

Ao relatar experimentos sobre temas humanos e animais, indicar se os procedimentos seguiram as normas do Comitê Ético sobre Experiências Humanas da Instituição, na qual a pesquisa foi realizada ou de acordo com a declaração de Helsinki de 1995 e *Animal Experimentation Ethics,* respectivamente. Os autores devem incluir uma declaração indicando que o protocolo foi aprovado pelo Comitê de Ética da Instituição (Instituição de afiliação de pelo menos um dos autores) com o respectivo número de identificação. Também deve incluir que o Termo de Consentimento Livre e Esclarecido foi assinado por todos os participantes. Essas informações devem ser citadas na seção Material e Métodos do manuscrito.

A revista recebe para publicação artigos para as seguintes seções: Artigos Originais, Artigo de Revisão, Artigo de Atualização e Relato de Caso. Os artigos poderão ser escritos em Português, Espanhol ou Inglês. Os trabalhos deverão ser digitados em espaço duplo, usando, de preferência, o processador de texto Microsoft Word, com 3 cm de margens e a fonte Times New Roman, tamanho 12, não devendo ultrapassar de 20 páginas, incluindo folha de rosto, resumos, texto, agradecimentos, referências e tabelas. Arquivos em formato PDF não serão aceitos.

O artigo enviado deverá ser submetido, acompanhado de:

Folha de rosto: título do trabalho (conciso e informativo), em português, espanhol e inglês; o nome completo de cada autor (sem abreviações); e a instituição (As unidades hierárquicas devem ser apresentadas em ordem decrescente, por exemplo, universidade, faculdade e departamento; a que pertence cada um deles (Os nomes das instituições e programas deverão ser apresentados preferencialmente por extenso e na língua original da instituição ou na versão em inglês quando a escrita não é latina [p.ex. árabe, mandarim, grega]); com indicação numérica e sequencial, utilizando números arábicos sobrescritos. Se houver mais de uma afiliação institucional, indicar apenas a mais relevante; local de realização do trabalho e/ou da pesquisa; nome do autor correspondente com endereço completo, telefone, e-mail. O número ORCID de cada um dos autores deve ser informado na folha de rosto. http://orcid.org/

Resumo e Descritores: resumo, em português, inglês e espanhol com, no máximo 250 palavras. Os Artigos Originais, deverão ser estruturados (Objetivo, Métodos, Resultados, Conclusões) ressaltando os dados mais significativos do trabalho. Para Artigos de Revisão, Atualização ou Relato de Caso o resumo não deverá ser estruturado. Abaixo do resumo, especificar no mínimo três e no máximo seis descritores que definam o assunto do trabalho. Os descritores deverão ser baseados no DECS - Descritores em Ciências da Saúde - disponível no endereço eletrônico http://decs.bvs.br/; ou MeSH (Medical SubjectHeadings) em/ou *MeSH* - www.nlm.nih.gov/mesh/MBrowser.html. com as versões português, inglês e espanhol para cada um dos descritores.

Ademais, nos resumos devem ser incluídos o Nível de Evidência e o Tipo de Estudo, conforme tabela de classificação anexada ao final deste texto.

Apresentação do texto

Introdução: deverá conter o objetivo do trabalho e resumir os fundamentos lógicos do mesmo. Apresentar somente as citações estritamente pertinentes e não incluir dados ou conclusões do trabalho que está sendo relatado.

Métodos: deverá descrever claramente a seleção dos indivíduos que intervieram na pesquisa (pacientes ou animais de laboratório, incluindo os controles). Identificar idade, sexo e outras importantes características do indivíduo. A definição e relevância da raça ou etnia são ambíguas. Os autores devem ser particularmente cuidadosos quando usarem estas categorias. Identificar os métodos, equipamentos (apresentar o nome e endereço do fabricante entre parênteses) e os procedimentos em detalhes suficientes para permitir a reprodução dos resultados por outros pesquisadores. Citar se o estudo foi aprovado pelo Comitê de Ética da Instituição (Instituição de afiliação de pelo menos um dos autores) e informar o respectivo número de identificação. Também deve informar se o Termo de Consentimento Livre e Esclarecido foi assinado por todos os participantes.

Resultados: deverão ser apresentados em uma sequência lógica no texto, nas tabelas e figuras. Não deverão ser repetidos no texto todos os dados das tabelas ou ilustrações, devendo ser enfatizadas ou resumidas somente as observações importantes.

Discussão: deverá enfatizar os novos e mais importantes aspectos do estudo e as conclusões que se seguem. Não deverão ser repetidos os dados apresentados na introdução ou nos resultados. Deverão ser estabelecidas novas hipóteses apenas quando elas estiverem claramente justificadas.

Conclusões: deverão ser vinculadas aos objetivos do estudo evitando-se afirmações não qualificadas e não completamente comprovadas pelos dados. Deverão apresentar argumento conclusivo detalhado dos dados comprobatórios.

Agradecimentos: quando necessário agradecer brevemente as pessoas que tenham colaborado intelectualmente, mas cuja contribuição não justifica coautoria, ou para aquelas que tenham provido apoio material, técnico, assessoria. O autor deve garantir que as pessoas, nomes, concordem em serem assim chamados. O apoio financeiro para a pesquisa e bolsas de estudo deve ser reconhecido nesta seção (agência e número de concessão).

Conflitos de interesse: devem ser reproduzidos objetivamente quando houver, e quando não houver, apresentar a declaração: "Os autores declaram inexistência de conflito de interesses na realização deste trabalho."

Declaração da contribuição de autores: deve ser expressa no final do artigo, com a utilização de dois critérios mínimos de autoria: a) participação ativa na discussão dos resultados; b) revisão e aprovação da versão final do trabalho.

Cada autor contribuiu individual e significantemente para o desenvolvimento deste artigo. AF (0000-0000-0000-0000)*: redação, revisão e realização das cirurgias; GR (0000-0000-0000-0000)*: cirurgias, análise dos dados e redação; FP (0000-0000-0000-000x)*: análise estatística, cirurgias e revisão; MAC (0000-0000-0000-0000)*: análise das lâminas e revisão; MSC (0000-0000-0000-0000)*: redação, revisão e conceito intelectual; ATA (0000-0000-0000-0000)*: cirurgia, redação, análise estatística, conceito intelectual e confecção de todo o projeto de pesquisa. *ORCID (*Open Researcher and Contributor ID*)."

Referências: devem estar rigorosamente de acordo com as instruções: *Uniform Requirements for Manuscripts Submitted to Biomedical Journals*, do International *Committeeof Medical Journal Editors*, atualizada em Outubro de 2007.Ou no site Pubmed https://www.ncbi.nlm.nih.gov/pubmed. Todos os autores e trabalhos citados no texto devem constar nas referências e vice-versa. A numeração das referências deverá ser de acordo com a ordem em que forem mencionadas pela primeira vez no texto, utilizando-se números arábicos, para o texto e para as referências. Citar todos os autores até no máximo seis; se existirem mais, citar os seis primeiros seguidos de et al. Os títulos dos periódicos deverão ser abreviados de acordo com a lista de periódicos do *Index Medicus*. Todas as referências do ano atual ou cinco anos anteriores devem estar em negrito.

Exemplos:

Artigos de periódicos: Caetano MBF, Albertoni WM, Caetano EB. Estudo anatômico das inserções distais do tendão extensor longo do polegar. Acta Ortop Bras. 2004;12(2):118-24.

Hong-Wan N, Ee-Chon T, Qing-Hang Z. Biomechanical effects of C2-C7 intersegmental stability due to laminectomy with unilateral and bilateral facetectomy. Spine. 2004;29(16):1737-45.

Livros: Defino, HLA. Lesões Traumáticas da coluna vertebral. São Paulo: Bevilacqua; 2006.

Capítulos de livros: Tencer AF. Biomechanics of spinal trauma. In: Cotler JM, Simpson JM, An HS, Silveri CP, editors. Surgery of spinal trauma. Philadelphia: Lippincott Williams & Wilkins; 2000. p. 61-112.

Dissertações e Teses: Giglio CA. Caracterização funcional e histológica de modelos experimentais de estudo do trauma raquimedular [tese]. Ribeirão Preto: Universidade de São Paulo; 2000.

Material eletrônico: Autor(es). Título do artigo. Título do periódico abreviado [suporte]. Data de publicação [data de acesso com a expressão "acesso em"]; volume(número):páginas

inicial-finalou[númerodepáginasaproximado].Endereçoeletrônicocomaexpressão"Disponívelem:" Pavezi N, Flores D, Perez CB. Proposição de um conjunto de metadados para descrição de arquivos fotográficos considerando a Nobrade e a Sepiades. Transinf. [Internet]. 2009 [acesso em 2010 nov 8];21(3):197-205. Disponível em: http://revistas.puc-campinas.edu.br/transinfo/search.php?op=search&query=metadados&limit

Figuras: As ilustrações (fotografias, desenhos, gráficos etc) deverão ser citadas como figuras devendo ser numeradas em algarismos arábicos, consecutivamente, de acordo com a ordem em que foram citadas pela primeira vez no texto. As figuras deverão ser enviadas em formato *tif* ou *jpg* com 300 DPI de resolução, em formato grande. As fotos serão publicadas em preto/branco. Para publicações coloridas o custo adicional será de responsabilidade dos autores.

Por favor, note que é de responsabilidade do autor (s) obter permissão do detentor dos direitos autorais para reproduzir figuras (ou tabelas) que tenham sido previamente publicados em outros lugares. Para todos os valores de acesso aberto, os autores devem ter permissão do detentor dos direitos, caso desejem incluir imagens que tenham sido publicados em outros lugares em periódicos de acesso não-aberto. A permissão deve ser indicada na legenda da figura, e a fonte original deve incluída na lista de referências.

Tabelas: As tabelas devem ser numeradas por ordem de aparecimento no texto com números arábicos. Cada tabela deve ter um título e, se necessário, uma legenda explicativa. Os quadros e tabelas deverão ser enviados através dos arquivos originais (p.ex. Excel) e não como imagem. Tabelas e quadros que ocupem mais de uma página devem ser evitados. Não usar elementos de imagem, caixas de texto, ou tabulações.

Abreviaturas e siglas: devem ser precedidas do nome completo quando citadas pela primeira vez no texto. Nas figuras e tabelas devem conter seu significado abaixo da figura ou tabela.

Vídeos: O envio de vídeo é opcional, e irá acompanhar a versão *on line* do artigo. Deve ser encaminhado junto com o artigo em arquivo separado e acompanhado de legenda. Os vídeos devem ser enviados em MP4.

ENVIO DO MANUSCRITO

O periódico Coluna/Columna adota o Sistema SciELO de Publicação e Submissão online disponível em http://submission.scielo.br/index.php/coluna/index. Os autores deverão seguir as instruções de cadastro e inclusão de artigo no próprio sistema.

A responsabilidade por conceitos emitidos nos artigos é da inteira responsabilidade de seus autores.
Permitida a reprodução total ou parcial dos artigos, desde que mencionado a fonte.
Todo o conteúdo do periódico, exceto onde identificado, está licenciado sob uma Licença *Creative Commons* Atribuição-tipo CC-BY.

Níveis de evidência de perguntas de pesquisa primária[a]

(Este quadro foi adotado de material publicado pelo Centro de Medicina baseada em Evidência, Oxford, Reino Unido. Para obter mais informações, visite www.cebm.net.)

Tipos de estudo

Nível	Estudos terapêuticos - Investigação dos resultados do tratamento	Estudos prognósticos – Investigação do efeito de característica de um paciente sobre o desfecho da doença	Estudos diagnósticos – Investigação de um exame para diagnóstico	Análises econômicas e de decisão – Desenvolvimento de modelo econômico ou de decisão
I	• Estudo clínico randomizado de alta qualidade com ou sem diferença estatisticamente significante, mas com intervalos de confiança estreitos • Revisão sistemática[b] de ECRC (Estudos clínicos randomizados e controlados) de Nível 1 (e resultados do estudo foram homogêneos[c])	• Estudo prospectivo de alta qualidade[d] (todos os pacientes foram inscritos no mesmo estágio da doença, com > 80% dos pacientes inscritos) • Revisão sistemática [b] de Estudos de Nível I	• Teste de critérios diagnósticos desenvolvidos anteriormente em pacientes consecutivos (com padrão de referência "ouro" aplicado) • Revisão sistemática [b] de Estudos de Nível I	• Custos e alternativas lógicos; valores obtidos de muitos estudos; com análises de sensibilidade de múltiplas vias • Revisão sistemática [b] de Estudos de Nível I
II	• ECRC de menor qualidade (por exemplo, < 80% de acompanhamento, sem mascaramento do código de randomização ou randomização inadequada) • Estudo[c] prospectivo comparativo[d] • Revisão sistemática[b] de Estudos de Nível II ou Nível I com resultados discrepantes	• Estudo retrospectivo [f] • Controles não tratados de um ECRC • Estudo prospectivo de menor qualidade (por exemplo, pacientes inscritos em diferentes estágios da doença ou <80% de acompanhamento) • Revisão sistemática[b] de Estudos de Nível II	• Desenvolvimento de critérios diagnósticos em pacientes consecutivos (com padrão de referência "ouro" aplicado) • Revisão sistemática[b] de Estudos de Nível II	• Custos e alternativas lógicos; valores obtidos de muitos estudos; com análises de sensibilidade de múltiplas vias • Revisão sistemática[b] de Estudos de Nível II
III	• Estudo de caso-controle[g] • Estudo retrospectivo[f] comparativo[e] • Revisão sistemática[b] de Estudos de Nível III	• Estudo de caso-controle[g]	• Estudo de pacientes não-consecutivos; sem padrão de referência "ouro" aplicado uniformemente • Revisão[b] sistemática de Estudos de Nível III • Estudo de caso-controle • Padrão de referência ruim	• Análises baseadas em alternativas e custos limitados; e estimativas ruins • Revisão sistemática[b] de Estudos de Nível III
IV	• Série de casos[h]	• Série de casos	• Estudo de caso-controle • Padrão de referência ruim	• Análises sem análises de sensibilidade
V	Opinião do especialista	Opinião do especialista	Opinião do especialista	Opinião do especialista

[a]Avaliação completa da qualidade de cada estudo requer aquilatação de todos os aspectos do desenho do estudo.
[b]Combinação de resultados de dois ou mais estudos anteriores.
[c]Estudos proporcionaram resultados coerentes.
[d]Estudo iniciou antes de o primeiro paciente ser inscrito.
[e]Pacientes tratados de um modo (por exemplo, artroplastia cimentada de quadril) comparada com um grupo de pacientes tratados de outra maneira (por exemplo, artroplastia não-cimentada de quadril) na mesma instituição.
[f]O estudo iniciou depois da inscrição do primeiro paciente.
[g]Os pacientes identificados para o estudo com base em seu desfecho clínicos, chamados de "casos", por exemplo falha da artroplastia total, são comparados com os pacientes que não tiveram desfechos, chamados "controles", por exemplo, artroplastia total do quadril bem-sucedida.
[h]Pacientes tratados de uma maneira sem grupo de comparação de pacientes tratados de outro modo.

• A responsabilidade por conceitos emitidos nos artigos é da inteira responsabilidade de seus autores. • Permitida a reprodução total ou parcial dos artigos, desde que mencionado a fonte. • Todo o conteúdo do periódico, exceto onde identificado, está licenciado sob uma Licença Creative Commons Atribuição-tipo CC-BY.

EXPERIMENTAL STUDY OF THE NEUROTOXIC EFFECTS OF PHOTODYNAMIC THERAPY ON THE SPINAL CORD

ESTUDO EXPERIMENTAL DOS EFEITOS NEUROTÓXICOS DA TERAPIA FOTODINÂMICA NA MEDULA ESPINHAL

ESTUDIO EXPERIMENTAL DE LOS EFECTOS NEUROTÓXICOS DE LA TERAPIA FOTODINÁMICA EN LA MÉDULA ESPINAL

Herton Rodrigo Tavares Costa,[1] Elaine Aparecida Del Bel Belluz Guimarães,[2] Antônio Claudio Tedesco,[3] Fernando Lucas Primo,[3] Célia Aparecida da Silva,[4] Luciana Almeida Lopes,[5] Lisinéia Maria Zanardi,[5] Helton Luiz Aparecido Defino[1]

1. University of São Paulo, Faculty of Medicine of Ribeirão Preto, Department of Biomechanics, Medicine and Rehabilitation of the Locomotor Apparatus, Ribeirão Preto, SP, Brazil.
2. University of São Paulo, Dental School of Ribeirão Preto, Department of Morphology, Stomatology and Physiology, Ribeirão Preto, SP, Brazil.
3. University of São Paulo, Faculty of Philosophy, Sciences and Letters of Ribeirão Preto, Ribeirão Preto, SP, Brazil.
4. University of São Paulo, Dental School of Ribeirão Preto, Department of Morphology, Stomatology and Physiology, Laboratory of Molecular Neurophysiology, Ribeirão Preto, SP, Brazil.
5. Research and Education Center for Phototherapy in Health Science (NUPEN), São Carlos, SP, Brazil.

ABSTRACT

Objective: To evaluate the effects of photodynamic therapy (PDT) on the dura mater using the photosensitizers aluminum chloride phthalocyanine and methylene blue in *in vivo* assays. Methods: Fifty-six male Wistar rats were divided into two groups; one submitted to PDT and the other submitted to the photosensitizers without their photoactivation (control). The photosensitizers were applied to the dura mater after laminectomy at the T10 level. The methods used for assessment were the Basso, Beattie and Bresnahan (BBB) functional evaluation scale and study of the dura mater by light microscopy. Results: No changes in motor activity were observed in the animals submitted to PDT compared to control. Histological and pathological evaluation did not show any differences between the group exposed to activated photosensitizers and the control group with regard to the inflammatory process and tissue necrosis. Conclusion: The joint use of PDT with the photosensitizing pharmaceuticals aluminum chloride phthalocyanine and methylene blue did not induce any clinical neurotoxic effects or histological changes in the dura mater of the animals studied. ***Nível de evidência V; Opinião de Especialista.***

Keywords: Photochemotherapy; Dura Mater; Methylene Blue; Laser.

RESUMO

Objetivo: Avaliar os efeitos da terapia fotodinâmica (PDT) na dura-máter usando os fotossensibilizadores cloreto de alumínio ftalocianina e azul de metileno em ensaios in vivo. Métodos: Cinquenta e seis ratos Wistar machos divididos em dois grupos; um submetido à PDT e o outro submetido aos fotossensibilizadores sem a fotoativação (controle). Os fotossensibilizadores foram aplicados sobre a dura-máter depois de laminectomia no nível T10. Os métodos de avaliação usados foram a escala de avaliação funcional de Basso, Beattie e Bresnahan (BBB) e o estudo da dura-máter por microscopia óptica. Resultados: Não foram observadas alterações da atividade motora dos animais submetidos à PDT com relação ao grupo controle. A avaliação histológica e histopatológica não mostrou diferenças entre o grupo exposto aos fotossensibilizadores ativados e o grupo controle, com relação ao processo inflamatório e à necrose tecidual. Conclusões: O uso conjunto de PDT e os fármacos fotossensibilizantes cloreto de alumínio ftalocianina e azul de metileno não induziu efeitos neurotóxicos clínicos e/ou alterações histológicas sobre a dura-máter dos animais estudados. ***Level de evidence V; Expert Opnion.***

Descritores: *Fotoquimioterapia; Dura-Máter; Azul de Metileno; Laser.*

RESUMEN

Objetivo: Evaluar los efectos de la terapia fotodinámica (PDT) en la duramadre utilizando los fotosensibilizadores de ftalocianina de aluminio clorada y azul de metileno en ensayos in vivo. Métodos: Cincuenta y seis ratas Wistar machos se dividieron en 2 grupos; uno fue sometido a PDT y el otro sometido a fotosensibilizadores sin fotoactivación (control). Los fotosensibilizadores se aplicaron a la duramadre después de la laminectomía en el nivel T10. Los métodos de evaluación utilizados fueron la escala de evaluación funcional de Basso, Beattie y Bresnahan (BBB) y el estudio de la duramadre mediante microscopía óptica. Resultados: No hubo cambios en la actividad motora de los animales sometidos a PDT en relación con el grupo de control. La evaluación histológica e histopatológica no mostró diferencias entre el grupo expuesto a fotosensibilizadores activados y el grupo de control con respecto al proceso inflamatorio y la necrosis tisular. Conclusiones: El uso conjunto de PDT con las sustancias fotosensibilizadores ftalocianina de aluminio clorada y azul de metileno no indujo efectos neurotóxicos clínicos o cambios histológicos en la duramadre de los animales estudiados. ***Nivel de evidencia V; Opinión del Especialista.***

Descriptores: *Fotoquimioterapia; Duramadre; Azul de Metileno; Rayos Láser.*

Study conducted at the Department of Biomechanics, University of São Paulo, Faculty of Medicine of Ribeirão Preto, Ribeirão Preto, SP, Brazil.
Correspondence: Herton R. T. Costa, Department of Biomechanics, Medicine and Rehabilitation of the Locomotor Apparatus, School of Medicine of Ribeirão Preto-USP, Av. Bandeirantes, 3900 - Monte Alegre - CEP: 14049-900, Ribeirão Preto/SP, Brazil. herton.dort@hotmail.com

CC BY

http://dx.doi.org/10.1590/S1808-185120191803214848

Received on 10/01/2018 accepted on 05/21/2019

INTRODUCTION

Photodynamic therapy (PDT) is a promising treatment for cancer and non-oncological diseases.[1-4] It combines a photosensitizer drug (PS, organic dye) with visible light irradiation in the range of the electromagnetic spectrum of appropriate wavelength, and oxygen, each of which alone is harmless. The photodynamic effect produces reactive oxygen species (ROS), which function as lethal cytotoxic agents that inactivate tumor cells, bacteria and other living species. Interestingly, the photosensitizer drug is preferentially absorbed by the desired tissue, and the light irradiation is limited to a specific region. This confers dual selectivity to the PDT technique. Hence, PDT allows for the selective activation of target tissue while healthy tissue remains intact.[5-7] The mechanism of cell death could be by classical necrosis or apoptosis.[8,9] Hematoporphyrins were the first generation of PS applied in clinical PDT procedures. With the aim of improving PDT efficacy by increasing diseased tissue penetration, researchers have developed the second generation of PS drugs, phthalocyanine being the main representative of this generation.[10,11] The preclinical application of such drugs has seen a significant rise in many fields in the last decade.

Aluminum chloride phthalocyanine (AlClPc) is a chemically stable second-generation photosensitizer that displays adequate photophysical properties (such as high triplet quantum yields and long triplet lifetimes) for PDT.[12] Methylene blue (MB), a generation of AlClPc that is also adsorbed in the visible range of the spectrum, also leads to a biological response in the tissues of different species. Even though AlClPc has high molecular weight, its hydrophobic nature facilitates its interaction with lipid bilayers. AlClPc-PDT has been successfully used in cancer models, affording a relevant safety margin in medical trials.[13-15] The procedures described above could be used for topical or systemic application, with target specificity as desired.

The advantage of PDT over other clinical procedures is that it has no toxic side effects and it can be applied repeatedly, over a short period of time, with low risk to the patient.[2] PDT has also been frequently used for photodiagnostic purposes, since most of the PS used have the ability to absorb light and to produce active species (ROS) or emit light as fluorescent probes for diagnosis.[16]

Given that PDT has become a first choice treatment for many diseases, and in view of the absence of data showing the effect of PDT on the nervous system, the objective of this study was to analyze this behavior and to elect PDT for application as a therapeutic treatment for spinal diseases. It therefore assesses, experimentally, the neurotoxic effects of PDT and the photosensitizers AlClPc and MB on the spinal cord and dura mater of rats, investigating any changes in motor functions of the nervous system.

METHODS

The study was approved by the Ethics Committee for Animal Experimentation of the Faculty of Medicine of Ribeirão Preto - USP (protocol no. 005/2014). Fifty-six male Wistar rats weighing 250-300 g were divided into 2 experimental groups. In Group A (intervention), the light source used was low intensity laser (Model: Therapy XT, DMC – São Carlos, Sao Paulo, Brazil) with 660 nm wavelength and 100 mW maximum optical power, delivered through a fiber 600 μm diameter with a distance gauge providing a 2.35 mm diameter spot size. The laser was applied in continuous mode (CW) in direct contact with the dura mater for 90 seconds to activate the photosensitizers AlClPc and MB. In Group B (control) we used only the photoactive agents in their basic formulations directly applied to the dura mater. The groups were divided into 4 subgroups of 7 animals each, according to the substance used: physiological saline, 56 μM AlClPc solution, 10% MB solution (v/v), and a solution containing both agents: 56 μM AlClPc + 10% MB v/v.

The animals were anesthetized with a mixture of 20 mg/ml xylazine (0.7 ml/100 g) and 50 mg/ml ketamine (1ml/100 g). Laminectomy was performed by the dorsal approach to the spine at the T10 level, and the dura mater was exposed in each subgroup. One ml of physiological saline or 0.3 ml of the photosensitizers (AlClPc, MB and AlClPc + MB) was then applied directly to the dura mater in both groups. A mean time of 5 minutes was allowed to elapse between groups. After the procedure, the surgical wound was sutured plane by plane, and the animals were kept in 20 x 40 cm polypropylene cages (type C), with 4 animals to a cage.

To test whether new therapeutic strategies can significantly induce a biological response in the dura mater, we investigated the photodynamic activity of AlClPc and/or MB loaded into an oil/water nanoemulsion (AlClPc/NE, MB/NE and AlClPc + MB/NE) on dura mater tissue. The choice of active agent/NE was based on the fact that AlClPc and ME are hydrophobic and hydrophilic photosensitizer drugs,[12] respectively, while the oil/water NE can potentially deliver both poorly and efficient water-soluble drugs to the target site in a synergist action.[17] Both combinations have been used in a Hydrogel formulation for better application to the target tissue. The stock solution of both dyes was prepared in dimethylsufoxide (DMSO) at a maximum concentration of 0.1 mol/L, prepared according to the classical NE procedures previously described.[18,19]

The following methods were used for assessment: functional evaluation using the Basso, Beattie and Bresnahan (BBB)[20] scale, histological and histopathological investigation of the dura mater by light microscopy, and hematoxylin-eosin staining.

Neurological examination was performed preoperatively, after recovery from anesthesia and 7 days after the procedure, when the animals were sacrificed and slides were obtained. The BBB scale uses behavioral parameters related to the motor function of the animal and attributes scores according to each function. A score of 0 corresponds to absence of movements and a score of 21 to normal locomotor activity. (Table 1)

Histology was performed using dura mater and spinal cord slides obtained after sacrificing the animals. Six-μm thick histological sections were obtained with a Leica RM 2065 model microtome and stained with hematoxylin-eosin according to the classical procedure described by Behmer et al.[21]

Slide images were recorded using a Carl Zeiss Axiovert 40-CFL inverted light microscope coupled to a high-resolution Axio-Cam MRC digital camera calibrated for image capture based on phase contrast, plastic (3D) and fluorescence emission. The software program Axiovision LE V.4.8.2.0 was used to quantitate the areas of the labeled regions according to the variables of the experiment, with automatic calculation and conversion to pixels. Histological analysis enabled us to assess the degree of action in each photoactivation and/or treatment group.

The slides of groups A and B were analyzed by counting pixels in the regions stained with hematoxylin-eosin. (Figure 1) Hematoxylin stains the cell nuclei, while eosin stains the extracellular matrix for the assessment of the integrity of nuclei and cells, respectively. Thus, we compared the integrity of the meninges and the neurons (number of nuclei and cytoplasms) and determined the presence or absence of inflammatory cells in the various groups by counting the pixels of each image in relation to the control group and to a standard healthy model.

Histopathological analysis was performed by a pathologist of the Pathology Group of the University Hospital, Faculty of Medicine of Ribeirão Preto, USP, Ribeirão Preto (SP) Brazil, who determined the presence of dead cells due to necrosis or the production of inflammatory cells. The slides were examined under an Olympus BX40 light microscope with oil objectives at 400X.

The degree of inflammatory infiltrate was quantitated as follows: + (less than 20 inflammatory cells /400X magnification field); ++ (21 to 50 cells/400X magnification field); +++ (more than 50 cell/400X magnification field).

Statistical Analysis

The data were analyzed statistically by one-way analysis of variance (ANOVA) between the treatments performed in the subgroups. The Tukey post-test was applied, and the level of significance was set at 5% ($p<0.05$). The analysis was carried out using the software program Axiovision LE V.4.8.2.0 (Zeiss).

Table 1. Results of the Basso, Beattie and Bresnahan (BBB) scale for locomotor assessment applied to the animals under study.

Score	Characteristics	Comments
0	No hindlimb (HL) movements are observed	
1	Mild movements of 1 or 2 HL joints	Mild – Less than 50% of joint capacity
2	Extensive movement of 1 joint and possible mild movement of another HL joint	Extensive – More than or equal to 50% of joint capacity
3	Extensive movement of 2 HL joints	Two joints = generally, hip and knee
4	Mild movements of all 3 joints	Three joints = hip, knee, and ankle
5	Mild movement of 2 joints and extensive movement of the 3rd HL joint	
6	Extensive movements of 2 joints and delicate movement of the 3rd HL joint	3rd joint = ankle
7	Extensive movements of the 3 joints	
8	Mild movements without supporting body weight or paw resting without supporting body weight	Rhythmic extension of 3 HL joints, with the trunk positioned sideways
9	Plantar rest with support of immobile body weight or occasional, frequent or consistent support of body weight with dorsal rest	Weight support = muscle contraction. HL extension during plantar rest of the paw or elevation of the immobile pelvis
10	Step occasionally supporting body weight, with no coordination between forelimbs (FL) and HL	Occasionally > 5% and lower than or equal to 50%. Steps – plantar contact with weight support; the HL advances to reestablish plantar contact. Coordination – simultaneous movements between the HL and FL, alternating between sides
11	Frequent to consistent steps with weight support without coordination between HL and FL	Frequency – 51 to 94% of the time; Consistent – 95 to 100% of the time
12	Frequent to consistent steps with support of body weight and occasional coordination between the FL and HL	60 to 50% coordinated locomotion
13	Frequent to consistent steps with support of body weight and frequent coordination between FL and HL	51 to 95% coordinated locomotion
14	Consistent step coordination with plantar rest and predominant position of the paw and rotation in the initial contact and in elevation, frequent plantar steps, consistent coordination between FL and occasionally with dorsal rest	Rotation => internal and external rotation of the hind paw when it is resting and raised
16	Consistent step coordination with plantar rest, predominant position of the paw in parallel in the initial contact and in elevation	Frequent liberty of the 1st toe => More than half the steps occur with no scratching sounds
17	Consistent step coordination with plantar rest, predominant position of the paw in parallel in the initial contact and in its elevation	
18	Consistent coordination of the step with plantar rest and consistent liberation of the 1st toe. Position of the paw in parallel in the initial contact and in its elevation	Consistent scratching with 4 toes for a period of 4 minutes
19	Consistent coordination of the step with plantar rest, consistent liberation of the 1st toe. Position of the paw in parallel in the initial contact and in its elevation, with the tail downward most of the time	Tail downward => tail touches the floor during the steps
20	Consistent step coordination with plantar rest, consistent liberation of the 1st toe. Parallel position of the paw in the initial contact and in elevation, the tail consistently upward and trunk instability	Tail elevated => does not touch the floor. Trunk instability => trunk lateralization when turning rapidly (loss of balance)
21	Consistent coordination during walking, consistent movement of the 1st toe. Parallel position of the paw during rest and elevation. Tail upward. Consistent trunk stability.	Consistent trunk stability, without wobbling or falling, the movement of the pelvis and tail coordinated with locomotion.

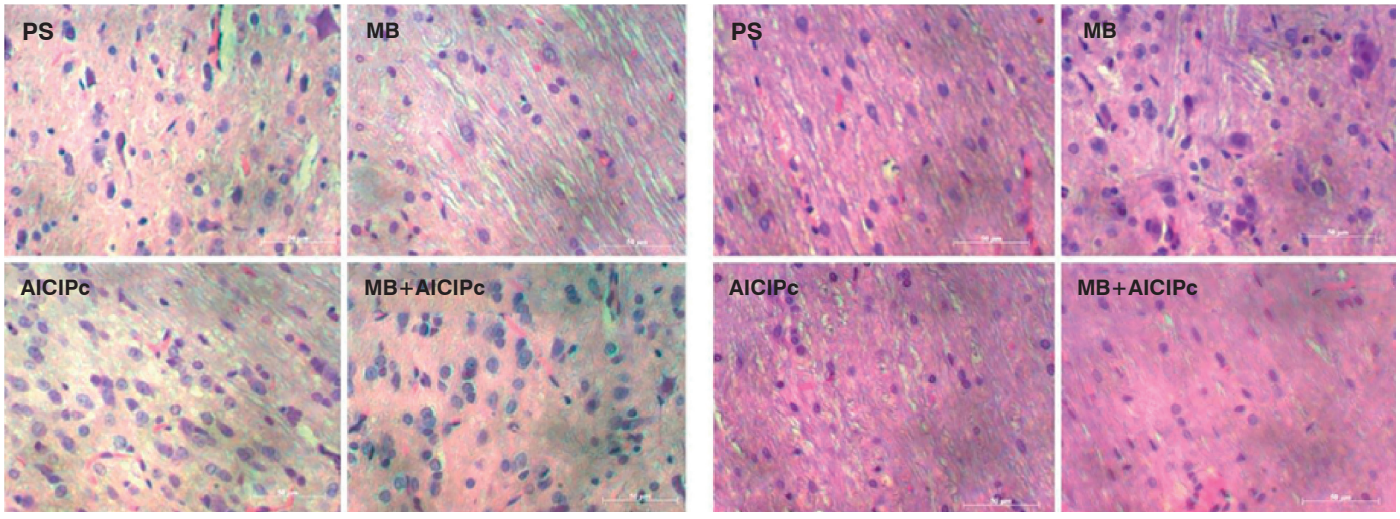

Figure 1. Histological sections stained with Hematoxylin (A) and Eosin (B) after incubation of different samples: PS = physiological solution; MB = methylene blue; AlClPc = aluminum chloride phthalocyanine; MB+AlClPc = methylene blue + aluminum chloride phthalocyanine..

RESULTS

The effects of PDT on the dura mater after T10 laminectomy were analyzed according to the following criteria: a) neurological signs and symptoms, b) quantity of necrotic tissue, and c) quantity of inflammatory cells, comparing the experimental group to the control group. Thus, it was possible to observe the effect of visible laser at 660 nm on the photoactive agents studied in their specific formulations, which guaranteed their best interaction in an isolated and joint manner when applied to the dura mater with and without photoactivation.

All animals were examined. None of them showed neurological deficits. All of them reached 21 points on the BBB scale after recovery from anesthesia and on the seventh postoperative day (168 hours), as shown in Table 1.

The slides of groups A and B were analyzed by pixel count after staining with hematoxylin and eosin (Figure 1), assessing and comparing the integrity of cell nuclei and cytoplasm between the experimental and control groups. Thus, it was possible to assess the integrity of the dura mater, as well as the behavior of the neurons in the various groups.

Group A was divided into subgroups treated with saline solution, AlClPc, MB and MB + AlClPc, plus treatment with visible laser at 660 nm frequency. This enabled us to analyze the individual neurotoxicity of each substance, as well as the combined action of both after laser treatment, and to compare the results to those of the control group (saline solution + laser). As anticipated, no significant difference ($p < 0.005$) was observed between groups, as shown in. Figures 2 and 3

Group B (with no light treatment) was also divided into subgroups as Group A. The individual and combined neurotoxicity of the substances were analyzed without the influence of laser and compared to the control (saline solution). No significant difference ($p<0.005$) was detected, as shown in. Figures 4 and 5

Histopathological analysis did not reveal tissue necrosis, and an inflammatory infiltrate with the presence of lymphocytes was detected on the following slides:

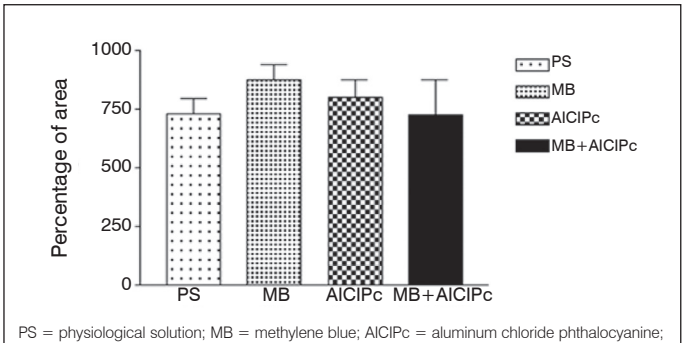

PS = physiological solution; MB = methylene blue; AlClPc = aluminum chloride phthalocyanine; MB+AlClPc = methylene blue + aluminum chloride phthalocyanine. Ordinate: Percentage of area

Figure 2. Comparison of percent area with histological hematoxylin staining after incubation of different samples and laser application.

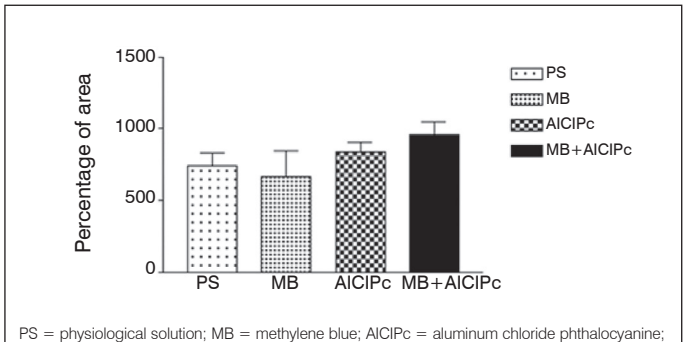

PS = physiological solution; MB = methylene blue; AlClPc = aluminum chloride phthalocyanine; MB+AlClPc = methylene blue + aluminum chloride phthalocyanine. Ordinate: Percentage of area.

Figure 3. Comparison of percent area with histological eosin staining in biopsies after incubation of different samples and laser application.

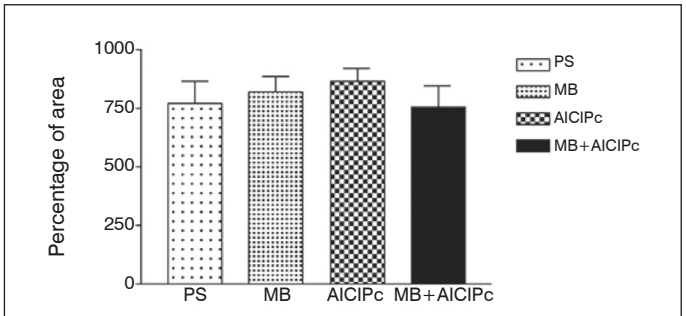

PS = physiological solution; MB = methylene blue; AlClPc = aluminum chloride phthalocyanine; MB+AlClPc = methylene blue + aluminum chloride phthalocyanine. Ordinate: Percentage of area.

Figure 4. Comparison of percent histological hematoxylin labeling in biopsies after incubation with different samples.

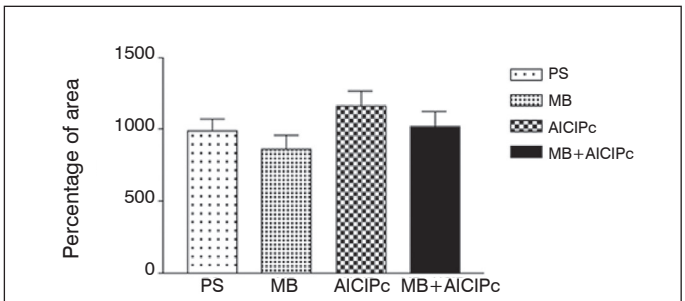

PS = physiological solution; MB = methylene blue; AlClPc = aluminum chloride phthalocyanine; MB+AlClPc = methylene blue + aluminum chloride phthalocyanine. Ordinate: Percentage of area.

Figure 5. Comparison of percent area of histological eosin staining in biopsies after incubation with different samples.

- 1 animal treated with laser + AlClPc: inflammation +/3+ (single focus).
- 1 animal treated with MB + AlClPc: inflammation +/3+ (single focus).
- 1 animal treated with MB + AlClPc +laser: inflammation: ++/3+ (single focus).
- 1 animal treated with MB + laser: inflammation + (single focus).
- Neurological, structural and inflammatory analysis was therefore performed, comparing the experimental groups with each other and with the control, as well as the various subgroups.

DISCUSSION

The functional, histological, pixel count and histopathological analyses and quantitation of the processes for hematoxylin and eosin staining showed that PDT with the photosensitizer pharmaceuticals (PPs) in question (AlClPc and MB) had no neurotoxic effects when applied directly to the dura mater. They also showed no motor changes, cell death or apoptosis, or significant inflammatory activity. It should be pointed out that both agents used in our study have a rich history of use in PDT, although this was the first time they had been used in combination for the treatment of spinal diseases. In addition, each active agent has different characteristics, one of them being highly hydrophilic and the other highly hydrophobic, so that when properly nanovehiculated, they do not give rise to a new and system of photoactive pharmaceuticals, enabling their synergistic action on the photoactivation process, since their location in the tissue is differentiated.

Data on the clinical applications of PDT are limited within this biological context and most of the previous studies using PDT have assessed its proven antineoplastic and antiviral actions. Also, some clinical antibacterial studies have been reported.[22] Numerous clinical trials were reported in the 1970s for the treatment of herpes simplex with photoactivation in recurrent lesions.[23,24]

A 1% neutral red solution was applied topically, followed by exposure to a 40 W incandescent tungsten lamp for 15 minutes. The treatments, however, were interrupted due to the low efficacy and

possible carcinogenicity of the method. Indeed, it was not known, at that time, that it would be necessary to use monochromatic lights to ensure greater absorption by the photoactive agents, or that these lights would be able to activate the photochemical and photobiological pathways of the cell response, with complete safety and avoiding side effects. In recent studies, PDT using photosensitizers such as 5-aminolevulinic acid (ALA), hematoporphyrin derivatives (HPD, Photofrin), talaporfin sodium, or meta-tetra(hydroxyphenyl)chlorin (mTHPC) has proven to be a positive adjunctive treatment for skin cancer and brain tumors in the clinical setting. Therefore, the theranostic properties of PDT could improve control of the local action of reactive species produced during the classical treatment.[1,5,25,26] Most of the work done with 5-ALA has been conducted in clinical trials in many countries around the world, particularly Brazil, in studies conducted at the University of Sao Paulo, Ribeirão Preto, focusing on neoplastic diseases, with excellent results. ALA has also proved to be efficient for the treatment of molluscum contagiosum (caused by poxvirus, HPV), the virus that causes vesicular stomatitis.[27] Abdel-Hady et al.[28] used topical ALA-PDT to treat neoplastic vulvar lesions, but observed a short-term response in only one third of cases.

The authors consider AlClPc to be a stable second generation photosensitizer drug with optimal wavelengths in most of the electromagnetic spectrum (610-660 nm).[12] This photosensitizer has previously induced apoptotic cell death in glioma cells.[29] AlClPc is a chemically stable second-generation photosensitizer that displays adequate photophysical properties (such as high triplet quantum yields and long triplet lifetimes) for PDT.[12] Even though AlClPc has high molecular weight, its hydrophobic nature facilitates its interaction with lipid bilayers. AlClPc-PDT has been successfully used in cancer models, affording a relevant safety margin in medical trials.[13-15] The absorption and emission of light at long wavelength PS and the nanodrug delivery system enable deeper lesions to be reached.[8]

The chemical structure contains a variety of metal ions which are responsible for the particular properties of each molecule. Aluminum (III) and zinc (II) are two metal ions used to improve phototoxicity. A further advantage of phthalocyanin-based dyes is that they can be selectively accumulated inside the cell and eliminated in a much more efficient manner from the target tissue, with almost complete absence of the fluorescence observed in the cells 24 hours after administration of the pharmaceutical agent.[28,30]

Today, it is well recognized that the development of a new system of drugs that photosensitize classic carriers can increase the advantages of PDT, as recently demonstrated in the literature. Among the available systems, liposomes are probably the simplest and the most biocompatible, and are therefore proposed to transport and provide photosensitizers. This strategy was based on the premise that liposomes are preferentially absorbed by a local tumor and by the surrounding vessels.[31,32] Within this context, the cited studies have shown the effects of a liposomal AlClPc used in the formulation of PDT in oral cancer cells. These results demonstrate that PDT and AlClPc, with their high cytotoxicity to oral cancer cell cultures, significantly reduce cell proliferation, and also show the different characteristics of necrosis in treated cells. Taken together, these data suggest good perspectives for the clinical use of PDT, MB and AlClPc.[33,34]

Functional assessment with the BBB scale revealed that no neurological damage occurred in any animal. These results indicate that the application of laser and photosensitizers did not induce functional changes in the meninges or neurons. PDT has been used for the treatment of spinal lesions with AlClPc excited by infrared light, reducing the density of glial cells in the epicenter of the lesion, and thus inhibiting the formation of a glial scar and reducing the chance of neurological deficit.[35]

In the present study, histological analysis by pixel count and histopathological analysis of the slides revealed no significant structural damage to the dura mater or the neurons. The pixel count showed that the number of cell nuclei and cells (intact cytoplasm membranes) was similar in the subgroups when the photosensitizers were applied separately or in combination (Figures 2, 3, 4 and 5) and no cell death or apoptosis was observed. Microscopic examination did not reveal significant inflammatory activity. Only a small focal inflammatory lymphocyte infiltrate was detected on 4 slides, as described in the histopathological analysis section. Lambrechts et al.[36] reported that PDT using cationic porphyrin inactivated Candida albicans by damaging the cytoplasm membrane. Electron microscopy images clearly showed that the damage produced occurred from the outer to the inner layers of the cytoplasm membrane, and confocal fluorescence images showed that a massive afflux occurred after cell death.[36] The reduction of the number of bacteria mediated by PDT in a burn wound was rapid (less than one hour) compared to standard therapy (silver sulfadiazine cream) which required several days to complete treatment. Cell segmentation by the PPs prevented recolonization and had a protective effect on the tissues.[37]

The present use of PDT with AlClPc and MB was found to be safe for the dura mater and did not cause significant neurotoxic changes. Its application to the treatment of extradural disease could be a highly useful tool and a field to be explored. The limitations of the present study were the absence of comparative studies in the literature, the large number of photosensitizers and laser types with similar characteristics, and the small number of animals used. Immunohistochemistry and electron microscopy studies will be necessary for more detailed experiments in order to obtain a more in-depth analysis of the interaction of PDT and photosensitizers on the dura mater and neural tissue.

CONCLUSION

Neurological and histopathological assessment showed that PDT with AlClPc and MB does not cause neurotoxicity when applied to the dura mater of Wistar rats. Based on these observations, we conclude that PDT, AlClPc and MB offer excellent perspectives for use in further clinical trials.

All authors declare no potential conflict of interest related to this article.

CONTRIBUTION OF THE AUTHORS: Each author made significant individual contributions to this manuscript. Study concept and design: HRTC (0000-0003-3965-6886)*, LAL (0000-0002-5873-2656)* and HLAD (0000-0003-4274-0130)*. Experimental procedures and data collection: HRTC, EADBB (0000-0002-4158-7376)*, FLP (0000-0001-6293-4157)* and CAS (0000-0001-7306-0715)*. Data interpretation and analysis: HRTC, FLP, CAS and ACT (0000-0003-4198-9321)*. Development of the article: HRTC, LAL, LMZ (0000-0001-6955-2557)*. Critical review of the article: ACT and HLAD. Review of the final version for submission: LAL and HLAD. *ORCID (Open Researcher and Contributor ID).

REFERENCES

1. Portilho FA, Cavalcanti CE, Miranda-Vilela AL, Estevanato LL, Longo JP, et al. Antitumor activity of photodynamic therapy performed with nanospheres containing zinc-phthalocyanine. J Nanobiotechnology. 2013; 11(1):41.
2. Primo FL, de Paula LB, de Siqueira-Moura MP, Tedesco AC. Photobiostimulation on wound healing treatment by ClAlPc-nanoemulsion from a multiple wavelength portable light source on a 3D-human stem cell dermal equivalent. Curr Med Chem. 2012;19(30): 5157-63.
3. Passos SK, de Souza PE, Soares PK, Eid DR, Primo FL, Tedesco ZG, et al. Quantitative approach to skin field cancerization using a nanoencapsulated photodynamic therapy agent: a pilot study. Clin Cosmet Investig Dermatol. 2013; 6: 51-9.
4. Bicalho LS, Longo JP, Cavalcanti CE, Simioni AR, Bocca AL, Santos Mde F, et al. Photodynamic therapy leads to complete remission of tongue tumors and inhibits metastases to regional lymph nodes. J Biomed Nanotechnol. 2013;9(5): 811-8.
5. Agostinis P, Berg K, Cengel KA, Foster TH, Girotti AW,Gollnick SO, et al. Photodynamic therapy of cancer: an update. CA Cancer J Clin. 2011;61(4): 250-81.
6. Allison RR, Downie GH, Cuenca R, Hu XH, Childs CJ, Sibata CH. Photosensitizers in clinical PDT. Photodiagnosis Photodyn Ther. 2004; 1(1): 27–42.
7. Kübler AC.Photodynamic therapy. Med Laser Appl. 2005; 20(1):37-45.
8. Castaño AP, Demidova TN, Hamblin MR. Mechanisms in photodynamic therapy: part: two-cellular signaling, cell metabolism and models of cell death. Photodiagnosis Photodyn Ther. 2005; 2(1): 1-23.
9. Deminova TN, Hamblin MR: Effect of cell-photosensitizer binding and cell density on microbial photoinactivation. Antimicrob Agents Chemother. 2005; 49(6): 2329-35.

10. Allison RR, Downie GH, Cuenca R, Hu XH, Childs CJ, Sibata CH. Photosensitizers in clinical PDT. Photodiagn Photodyn Ther. 2004; 1(1):27–42.
11. Mensudar R: Photodynamic therapy: a review. World J Medical Sciences. 2014; 10(2): 139-142.
12. Nunes SM, Sguilla FS, Tedesco AC. Photophysical studies of zinc phthalocyanine and chloroaluminum phthalocyanine incorporated into liposomes in the presence of additives. Braz J Med Biol Res. 2004;37(2): 273–84.
13. Longo JP, Lozzi SP, Simioni AR, Morais PC, Tedesco AC, Azevedo RB. Photodynamic therapy with aluminum-chloro-phthalocyanine induces necrosis and vascular damage in mice tongue tumors. J Photochem Photobiol B. 2009; 94(2):143-6.
14. Rocha MS, Lucci CM, Longo JP, Galera PD, Simioni AR, Lacava ZG, et al. Aluminum-chloride-phthalocyanine encapsulate in liposomes: activity against naturally occurring dog breast câncer cells. J Biomed Nanotechnol. 2012; 8(2):251-7.
15. Barbugli PA, Siqueira-Moura MP, Espreafico EM, Tedesco AC. In vitro phototoxicity of liposomes and nanocapsules containing chloroaluminum phthalocyanine on hyman melanoma cell line. J Nanosci Nanotechnol. 2010;10(1): 569-73.
16. Brancaleon L, Moseley H. Laser and non-laser light sources for photodynamic therapy. Lasers Med Sci. 2002; 17(3):173-86.
17. Rodrigues GB, Primo FL, Tedesco AC, Braga GU. In vitro photodynamic inactivation of Cryptococcus neoformans melanized cells with chloroaluminum phthalocyanine nanoemulsion. Photochem Photobiol. 2012; 88(2): 440–7.
18. Mason TG, Graves SM, Wilking JN, Lin MY. Extreme emulsification: Formation and structure of nanoemulsions. Condens Matter Phys. 2006; 9(1): 193-9.
19. Solans C, Izquierdo PJ, Nolla J, Azemar N, Garcia-Celma MJ. Nano- emulsions. Curr Opin Colloid Interface Sci. 2005; 10(3-4): 102-10.
20. Basso DM, Beattir MS, Bresnahan JC. A sensitive and reliable locomotor rating scale for open field test in rats. J Neurotrauma. 1995;12(1): 1-21.
21. Behmer OA, Tolosa EMC, Rodrigues CJ, Freitas Neto A. Manual de técnicas para histologia normal e patológica. São Paulo: Manole. 2003
22. Vural K, Tuğlu MI: Neurotoxic effect of statins on mouse neuroblastoma NB2a cell line. Eur Rev Med Pharmacol Sci. 2011;15(9): 985-91.
23. Demidova TN, Hamblin MR. Photodynamic therapy targeted to pathogens. Int J Immunopathol Pharmacol. 2004; 17(3): 245-54.
24. Bockstahler LE, Lytle CD, Hellman KB. A review of photodynamic therapy for herpes simplex: benefits and potential risks. N Y J Dent. 1975; 45(5): 148-57.
25. Kostron H. Photodynamic diagnosis and therapy and the brain. Methods Mol Biol. 2010; 635: 261-80.
26. Muragaki Y, Akimoto J, Maruyama T, Iseki H, Ikuta S, Nitta M, et al. Phase II clinical study on intraoperative photodynamic therapy with talaporfin sodium and semiconductor laser in patients with malignant brain tumors. J Neurosurg. 2013;119(4): 845-52.
27. Myers MG, Oxman MN, Clark JE, Arndt KA. Failure of neutral-red photodynamic inactivation in recurrent herpes simplex virus infections. N Engl J Med. 1975; 293(19): 945-9.
28. Abdel-Hady ES, Martin-Hirsch P, Duggan-Keen M, Stern PL, Moore JV, Corbitt G, et al. Immunological and viral factors associated with the response of vulval intraepithelial neoplasia to photodynamic therapy. Cancer Res. 2001; 61(1): 192-6.
29. Miki Y, Akimoto J, Yokoyama S, Homma T, Tsutsumi M, Haraoka J, et al. Photodynamic therapy in combination with taloporfin sodium induces mitochondrial apoptotic cell death accompanied by necrosis in glioma cells. Biol Pharm Bull. 2013; 36(2): 215-21.
30. Szeimies RM, Landthaler M, Karrer S. Non-oncologic indications for ALA-PDT. J Dermatol Treat. 2002; 13(Suppl1): S13-8.
31. Allen CM, Langlois R, Sharman WM, La Madeleine CL, Van Lier JE. Photodynamic properties of amphiphilic derivates of aluminum tetrasulfophthalocyanine. Photochem. 2002; 76(2): 208–16.
32. Durmus M, Nyokong T. Photophysicochemical and fluorescence quenching studies of benzyloxyphenoxy-substituted zinc phthalocyanines. Spectrochim Acta A Mol Biomol Spectr. 2008;69(4): 1170–7.
33. Sadzuka Y, Iwasaki F, Sugiyama I, Horiuchi K, Hirano T, Ozawa H, et al. Study on liposomalization of zinc-coproporphyrin I as a novel drug in photodynamic therapy. Int J Pharm. 2007; 338(1–2): 306–9.
34. Proffitt RT, Williams LE, Presant CA, Tin GW, Uliana JA, Gamble RC, et al. Tumor-imaging potential of liposomes loaded with IN-111-NTA – biodistribution in mice. J Nucl Med. 1983; 24(1): 45–51.
35. Li Q, Liu Y, Li W, Feng S. Photodynamic therapy as a potential treatment for spinal cord injury. Med Hypotheses. 2011; 77(1): 58-9.
36. Lambrechts SA, Aalder MC, Van Marle J. Mechanistic study of the photodynamic inactivation of Candida albicans by a cationic porphyrin. Antimicrob Agents Chemother. 2005;49(5): 2026-34.
37. Lambrechts AS, Deminova TN, Aalders MC, Hasan T, Hamblin MR. Photodynamic therapy for Staphylococcus aureus infected burn wounds in mice. Photochem Photobiol Sci. 2005; 4(7): 503-9.

SAGITTAL BALANCE IN ADOLESCENT IDIOPATHIC SCOLIOSIS

BALANÇO SAGITAL NA ESCOLIOSE IDIOPÁTICA DO ADOLESCENTE

BALANCE SAGITAL EN LA ESCOLIOSIS IDIOPÁTICA ADOLESCENTE

Eduardo Moreira Pinto,[1] Jorge Alves,[2] Artur Teixeira,[1] António Miranda[1]

1. Entre Douro e Vouga Hospital Center, Orthopaedic Surgery and Traumatology Division, Santa Maria da Feira, Portugal.
2. Tâmega e Sousa Hospital Center, Orthopaedic Surgery and Traumatology Division, Penafiel, Portugal.

ABSTRACT

Objective: The objective of this study is to achieve a better understanding of the parameters that influence sagittal balance in a population with adolescent idiopathic scoliosis (AIS). Methods: A retrospective study of 80 patients with adolescent idiopathic scoliosis (AIS) was conducted. The parameters evaluated were: age, sex, pelvic incidence (PI), sacral slop (SS), pelvic tilt (PT), sagittal balance (SB), coronal balance (CB), lumbar lordosis (LL), thoracic kyphosis (TK) divided into upper (between T1 and T5) and lower (between T5 and T12), cervical spine alignment (CSA), and Cobb's coronal angle (CCA) of primary scoliotic curvature. Results: Regarding the sagittal balance, this study demonstrated a significant statistical positive correlation with cervical shape ($p<0.01$) and upper thoracic kyphosis (from T1 to T5) ($p<0.05$), but not with the other variables. LL had a strong influence on lower thoracic curvature (from T5 to T12) and was strongly influenced by the PI and SS. Conclusions: Sagittal balance is a parameter that is influenced by multiple factors. In fact, it is closely related to cervical shape and the upper thoracic curvature (from T1 to T5), which in turn, is closely linked to the severity of the scoliotic kyphosis. The Cobb angle of the lower thoracic spine (from T5 to T12) is more closely correlated with the angle of lumbar lordosis than with the upper thoracic kyphosis (from T1 to T5). ***Level of evidence IV; Case Series.***

Keywords: Scoliosis; Spine; Kyphosis; Adolescent.

RESUMO

Objetivo: O objetivo deste estudo é obter uma melhor compreensão dos parâmetros que influenciam o equilíbrio sagital em uma população com escoliose idiopática do adolescente (AIS). Métodos: Foi realizado um estudo retrospectivo de 80 pacientes com escoliose idiopática do adolescente (AIS). Os parâmetros avaliados foram: idade, sexo, incidência pélvica (PI), sacral slope (SS), pelvic tilt (PT), equilíbrio sagital (SB), balanço coronal (CB), lordose lombar (LL), cifose torácica (TK) dividida em alta (entre T1 e T5) e baixa (entre T5 e T12), alinhamento da coluna cervical (CSA) e ângulo de Cobb coronal de curvatura escoliótica principal (CCA). Resultados: Em relação ao equilíbrio sagital, demonstrou-se uma correlação positiva significativamente estatística com o formato da coluna cervical ($p<0,01$) e com o ângulo de cifose da porção superior da coluna torácica (de T1 para T5) ($p<0,05$), mas não com as demais variáveis. A LL exerce uma forte influência sobre a porção inferior da curvatura torácica (de T5 a T12) e é fortemente influenciada pela PI e SS. Conclusões: O equilíbrio sagital é um parâmetro influenciado por múltiplos fatores. De fato, está extremamente relacionado com o formato da coluna cervical e com a coluna torácica superior (de T1 a T5) que, por sua vez, apresenta uma simbiose com a gravidade da curvatura escoliótica. O ângulo de Cobb da porção inferior da coluna torácica (de T5 a T12) apresenta uma relação maior com o ângulo da lordose lombar do que com a curvatura torácica superior (de T1 a T5). ***Nível de evidência IV; Série de Casos.***

Descritores: *Escoliose; Coluna Vertebral; Cifose; Adolescente.*

RESUMEN

Objetivo: El objetivo de este estudio es lograr una mejor comprensión de los parámetros que influyen en el equilibrio sagital en una población con escoliosis idiopática del adolescente (EIA). Métodos: Se realizó un estudio retrospectivo de 80 pacientes con escoliosis idiopática del adolescente (EIA). Los parámetros evaluados fueron: edad, sexo, incidencia pélvica (IP), inclinación sacra (IS), inclinación pélvica (InP), balance sagital (BS), balance coronal (BC), lordosis lumbar (LL), cifosis torácica (CT) divididos en alta (entre T1 y T5) y baja (entre T5 y T12), alineación de la columna cervical (AC) y ángulo coronal de Cobb (ACC) de curvatura escoliótica primaria. Resultados: Con respecto al balance sagital, este estudio demostró una correlación positiva estadísticamente significativa con la forma cervical ($p < 0,01$) y cifosis de la porción superior de la columna (de T1 a T5) ($p < 0,05$), pero no con las otras variables. LL tuvo una fuerte influencia en la parte inferior de la curvatura torácica (de T5 a T12) y fue fuertemente influenciada por la IP y la IS. Conclusiones: El balance sagital es un parámetro influenciado por múltiples factores. De hecho, está estrechamente relacionado con la forma cervical y la curvatura torácica superior (de T1 a T5), que a su vez, está estrechamente relacionada con la gravedad de la cifosis escoliótica. El ángulo de Cobb de la porción inferior de la columna torácica (de T5 a T12) presenta mayor relación con el ángulo de lordosis lumbar que con la cifosis torácica superior (de T1 a T5). ***Nivel de evidencia IV; Serie de Casos.***

Descriptores: *Escoliosis; Columna Vertebral; Cifosis; Adolescente.*

Study conducted at the Centro Hospitalar de Tâmega e Sousa. Avenida do Hospital Padre Américo 210, 4564-007 Guilhufe, Penafiel, Portugal.
Correspondence: Eduardo Moreira Pinto. Rua do Rustelhal, 523, Santa Maria da Feira, Portugal. 4520-819. eduardoampinto@gmail.com

CC BY

http://dx.doi.org/10.1590/S1808-185120191803191004

Received on 01/31/2018 accepted on 02/04/2019

INTRODUCTION

The human standing posture involves a delicate balance between the spine and the pelvis. Although all primates are able to place themselves in the orthostatic position, *Homo sapiens* is the only able to travel long distances and steadily in this way.[1] The reason for this occurrence is that humans have a unique lumbar lordotic curvature. A balanced posture is obtained when these body segments are aligned in a way that minimizes energy expenditure.[2-4] The importance of sagittal spinopelvic organization in spine pathology, and the crucial need to restore it after surgical treatment, are now recognized in the literature.[5]

Some authors have reported the normal values of sagittal spinal curves in children and adolescents.[6,7] Other studies have also characterized the pelvic orientation and morphology in the sagittal plane of paediatric subjects.[8,9] Upasani et al. presented a relation between lumbar spine lordosis and pelvic geometry. Effectively, the lumbar spine has a close relationship with the pelvic orientation, expressed in particular by the sacral slope, which is influenced by the pelvic incidence (PI).[10] The sagittal curvature of the spine and the pelvic balance swing together to maintain a stable posture and horizontal gaze. Once this sagittal alignment is lost, more energy is needed for the body to remain balanced without any external support.[11] The pelvic incidence is unique in each individual, and is independent of the spatial alignment of the pelvis. Therefore, it reflects the anatomy of the pelvis and does not modify with changes in pelvic or spinal position.[12-16] Several studies have shown that PI is closely related to the sacral slope (SS) and pelvic tilt (PT), and that it remains relatively constant during childhood. It increases significantly during adolescence, reaching its maximum value in adulthood.[17] Others defend the view that there is no correlation between the PT and SS in patients with AIS.

Idiopathic scoliosis is a three-dimensional deformity of the torso consisting of lateral curvature of the spine and vertebral rotation.[18] Satisfactory treatment for AIS includes maximum correction in the coronal plane, in addition to adequate restoration of the sagittal spinal alignment and vertebral rotation. Many studies[19-22] have demonstrated that sagittal balance, rather than coronal balance (CB), is significantly correlated with health-related quality of life (HRQOL). Others have found great impacts of lumbar lordosis (LL) and thoracic kyphosis (TK) on the maintenance and prediction of sagittal balance, which are considered novel regional predictors for sagittal balance.[23,24]

The C7 plumb line is the most commonly used index of global balance. This parameter has been historically quantified by measuring the position of a vertical line originating in the center of the C7 vertebral body with respect to the posterior superior corner of S1.[25-27] In a systematic literature review, Kuntz et al.[28] noted that as a global parameter, the C7 plumb line was a stable, reliable index of sagittal balance, being maintained in narrow ranges for alignment of the spine over the pelvis and femoral heads. Furthermore, the morphology of the pelvis, and the position of the pelvis relative to the spine, may also influence sagittal spinal alignment and balance.[29-33] Glassman et al.[34] reported that a positive sagittal balance is related to symptomatology and quality of life in patients with spinal deformities. Berthonnaud et al.[2] have proposed the concept of a linear chain linking the head to the pelvis, in which the shape and orientation of each anatomic segment are closely related and influence the adjacent segment to maintain a stable posture with minimum energy expenditure. Accordingly, a change in the shape or orientation of any anatomic segment will modify the shape and/or orientation of adjacent segments of the spine and pelvis. The differences between normal and pathologic curvatures are less clear in the sagittal plane than in the coronal plane.[35]

METHODS

Population

The sample was composed by 80 patients. Inclusion criteria were patients with a diagnosis of AIS, a PA, and lateral full-length radiographs. Exclusion criteria were having undergone surgery, having initiated orthotic treatment, and a low quality radiography (without inclusion from C1 to S1 and without inclusion of femoral heads or incorrect positioning, mainly of the upper limbs).

Radiography

All the radiographs were performed in the same hospital and requested by the same doctor. As recommended by the Scoliosis Research Society, plain full-length radiographs were performed in the upright standing position, with the anterior superior iliac spines and hips parallel to the cassette and the beam aimed at T10. Lateral radiographs were performed with the patient in as similar a position as possible to the PA radiograph, with the beam at 90º to that used for the PA radiography, anterior superior iliac spines and hips perpendicular to the film, and the right side of the patient parallel to the cassette. Both feet were on the same alignment, 20 to 25 cm between each other, with the fingertips resting on the collarbones.

Parameters

The parameters evaluated were: age, sex, pelvic incidence, sacral slop, pelvic tilt, global sagittal and coronal balance, sagittal Cobb angle between T1 and T5, and sagittal Cobb angle between T5 and T12. Regarding the parameters evaluated, and their description, the shape of the cervical spine was obtained through the angle between two lines parallel to the posterior margins of the vertebral bodies of C2 and C7 (Jackson physiological stress lines). Thoracic kyphosis was evaluated from the Cobb angle between two lines; one along the upper platform of the body of T1 and the other along the lower platform of the body of T5 that measured the upper thoracic kyphosis, and two other lines; one along the superior end plate of T5 vertebral body and the other along the inferior end plate of T12 vertebral body (19), which measured the inferior thoracic kyphosis. Lumbar lordosis was assessed through the Cobb angle between a line along the superior L1 end plate and another along the upper sacral plate. Regarding the pelvic parameters, the pelvic incidence is the angle between the perpendicular to the sacral plate and the line connecting the sacral end plate midpoint to the hip axis. The sacral slope is the angle between the superior end plate of S1 and the horizontal plane. The pelvic tilt is the angle between the line connecting the midpoint of the sacral plate to the hip axis and the vertical plane. The sagittal balance is assessed by the horizontal distance or misalignment of a vertical line passing from the center of C7 vertebral body to the posterolateral part of the S1 superior end plate. It was considered positive vs negative as it presented an anterior vs posterior deviation from the previously stipulated line. To assess coronal balance, a vertical line is drawn downwards from the midpoint of the C7 vertebral body. The horizontal distance between this plumb line and the midline of the sacrum or central sacral vertical line is measured and the position of this line is then named positive, neutral or negative, depending on the distance and direction from the midline.

Statistical analysis

SPSS Statistics V21 MacOSX was used to perform this study.

A descriptive statistical analysis of all variables was collected. Subsequently, a separate analysis of the sagittal balance and the remaining variables under study was performed using the Spearman test. The assessment of the difference between the positive vs negative sagittal balance relative to the different variables was obtained through an independent-sample T test (Levene's Test for Equality of Variances and t-test for Equality of Means). The differences between sex were also obtained from this last test.

As this work is retrospective, based solely on imaging study without direct contact with patients, interviews, or application of scores, the hospital where the study was performed does not require approval by the ethics committee.

RESULTS

The idiopathic scoliosis group showed a mean age of 12.44 years, a mean sagittal balance of -1.14±3.30 cm and 29 patients with a negative sagittal deviation (<-2 cm), only 9 with a positive deviation (>2 cm) and the remainder were considered balanced (with SB greater than -2 cm and less than 2 cm).The mean coronal balance was -0.49±1.34 cm and LL 58.08±12.47º. (Table 1)

Thoracic kyphosis presented a mean value between T1-T5 of 19.46±9.26º and between T5-T12 of 26.99±11.13º. (Table 1) The main coronal curvatures had a mean value of 21.83±15.68º and were later divided into 3 groups: patients with scoliotic angles of 10-20º, 20-45º and> 45º, each presenting a prevalence of 72.5%, 15.0% and 12.5%, respectively. Regarding the location of the main curvatures, 32.5% were thoracic, 53.8% thoracolumbar and 13.8% lumbar. The spinopelvic parameters presented mean values similar to those found in previous studies, with a PI of 50.79±14.31º, an SS of 42.48±10.51º and a mean PT of 8.68±9.94º. (Table 1)

The sagittal Cobb angle of T1-T5 showed a statistically significant ($p<0.05$) and positive correlation with the sagittal balance, indicating that an increase in the sagittal Cobb angle in the upper portion of the thoracic spine would lead to an increase in sagittal decompensation in a positive direction, which did not occur with the lower portion of the thoracic spine (T5-T12), lumbar lordosis curvature, or other variables. (Table 2) Moreover, a detailed analysis of these two variables showed that AIS patients with negative sagittal balances had a lower kyphotic Cobb angle in both the upper and lower thoracic spine compared to those with positive sagittal balances, although the difference was only significantly higher ($p<0.05$) in the upper thoracic region (T1 to T5). On the other hand, scoliotic patients with sagittal balance <2 cm vs>/=2 cm presented, respectively, upper thoracic spine (T1-T5) angles of 18.56±9.32º vs 25.78±6.05º. (Table 3) Regarding the curvature of the cervical spine, 38.8% of the AIS patients presented lordotic curvature, 28.8% were straight, and 23.8% were kyphotic. Five patients were excluded from the data set in relation to this last variable because they were at the borderline between two cervical shape groups. The data were also cross-checked, to verify whether patients with a positive sagittal balance had spinopelvic parameters, LL, or thoracic sagittal curvature that differed significantly from those with a negative (<-2 cm) or normal (between -2 cm and 2 cm) SB. We used an independent sample test (Levene's Test for Equality of Variances and T-test for Equality of Means), which concluded that patients with SB>2 cm presented significantly different Cobb values of the upper thoracic portion (T1 to T5) ($p<0.05$) and SS ($p<0.05$) from those of the remaining population (with SB <2cm). Using the same test, we verified that scoliotic patients with kyphotic vs lordotic cervical curvatures presented with

Table 3. Differences of AIS patients with sagittal balance <2 cm vs >/=2 cm regarding thoracic kyphosis, lumbar lordosis and spinopelvic parameters.

	SB	Mean	Std. Deviation	Std. Error Mean
SC from T1 to T5	>= 2.00	25.78	6.058	2.019
	< 2.00	18.56	9.324	1.175
SC from T5 to T12	>= 2.00	29.33	12.659	4.220
	< 2.00	26.65	10.966	1.382
LL	>= 2.00	63.11	11.952	3.984
	< 2.00	57.37	12.474	1.572
PI	>= 2.00	59.88	15.348	5.426
	< 2.00	49.58	13.860	1.789
SS	>= 2.00	49.22	11.333	3.778
	< 2.00	41.53	10.128	1.266
PT	>= 2.00	9.50	8.652	3.059
	< 2.00	8.57	10.162	1.312

SB sagittal balance. SCA sagittal Cobb angle. LL lumbar lordosis. PI pelvic incidence. SS sacral slope. PT pelvic tilt.

Table 1. Descriptive statistics of all numeric variables analyzed.

	Age	SB	CB	CC	SC D1-D5	SC D5-D12	LL	LLD	PO	PI	SS	PT
Mean	12.44	-1.1412	-.4914	21.83	19.46	26.99	58.08	.5248	.5486	50.79	42.48	8.68
Std. Deviation	2.386	3.30729	1.34052	15.683	9.264	11.130	12.475	.44322	.49723	14.316	10.512	9.942

SB sagittal balance. CB coronal balance. CCA coronal Cobb angle of the main scoliotic curvature. SCA sagittal Cobb angle. LL lumbar lordosis. LLD leg length discrepancy evaluated between the femoral heads. PO pelvic obliquity. PI pelvic incidence. SS sacral slope. PT pelvic tilt.

Table 2. Direct correlations between variables using Pearson Test.

		SB	CB	CCA	SC D1-D5	SC D5- D12	LL	LLD	PO	PI	SS	PT
SB	Correlation Coefficient	1.000	.107	-.141	.247*	.125	-.139	-.159	-.202	-.014	.087	-.077
	Sig. (2-tailed)	.	.367	.235	.037	.294	.245	.179	.087	.911	.463	.532
CB	Correlation Coefficient	.107	1.000	-.219	-.035	.044	.050	.002	-.197	.040	.133	-.211
	Sig. (2-tailed)	.367	.	.054	.769	.711	.675	.986	.083	.746	.260	.084
CCA	Correlation Coefficient	-.141	-.219	1.000	-.144	-.267*	-.122	-.107	-.107	.190	.115	.130
	Sig. (2-tailed)	.235	.054	.	.227	.023	.307	.346	.343	.121	.331	.290
SCA D1-D5	Correlation Coefficient	.247*	-.035	-.244*	1.000	.143	.127	.000	.031	-.069	-.008	-.196
	Sig. (2-tailed)	.037	.769	.039	.	.231	.291	.998	.797	.578	.949	.109
SCA D5-D12	Correlation Coefficient	.125	.044	-.280*	.143	1.000	.283*	.111	.155	-.130	-.061	-.181
	Sig. (2-tailed)	.294	.711	.017	.231	.	.017	.352	.193	.291	.612	.139
LL	Correlation Coefficient	-.139	.050	-.122	.127	.283*	1.000	.116	.076	.508**	.754**	-.198
	Sig. (2-tailed)	.245	.675	.307	.291	.017	.	.334	.528	.000	.000	.109
LLD	Correlation Coefficient	-.159	.002	-.107	.000	.111	.116	1.000	.788**	-.006	-.087	.002
	Sig. (2-tailed)	.179	.986	.346	.998	.352	.334	.	.000	.962	.466	.988
PO	Correlation Coefficient	-.202	-.197	-.107	.031	.155	.076	.788**	1.000	-.064	-.149	.056
	Sig. (2-tailed)	.087	.083	.343	.797	.193	.528	.000	.	.607	.209	.652
PI	Correlation Coefficient	-.014	.040	.190	-.069	-.130	.508**	-.006	-.064	1.000	.691**	.515**
	Sig. (2-tailed)	.911	.746	.121	.578	.291	.000	.962	.607	.	.000	.000
SS	Correlation Coefficient	.087	.133	.115	-.008	-.061	.754**	-.087	-.149	.691**	1.000	-.169
	Sig. (2-tailed)	.463	.260	.331	.949	.612	.000	.466	.209	.000	.	.167
PT	Correlation Coefficient	-.077	-.211	.130	-.196	-.181	-.198	.002	.056	.515**	-.169	1.000
	Sig. (2-tailed)	.532	.084	.290	.109	.139	.109	.988	.652	.000	.167	.

SB sagittal balance. CB coronal balance. CCA coronal Cobb angle of the main scoliotic curvature. SCA sagittal Cobb angle. LL lumbar lordosis. LLD leg length discrepancy evaluated between the femoral heads. PO pelvic obliquity. PI pelvic incidence. SS sacral slope. PT pelvic tilt. *. Correlation is significant at the 0.05 level (2-tailed). **. Correlation is significant at the 0.01 level (2-tailed).

significantly different SB ($p<0.01$), -3.66±3.15 cm vs 0.73±2.24 cm, respectively. (Table 4 and 5) This correlation did not occur in the comparison of SB and the remaining variables, including the lower thoracic spine Cobb angle (from T5 to T12) or LL.

The coronal Cobb angle of the main scoliotic curvature showed a significant and inverse correlation with the kyphotic angle of the upper and lower portion of the thoracic spine ($p<0.05$) (Table 2), demonstrating that an increase in the severity of scoliosis was correlated with an increase in the severity of the hypokyphosis itself. This result is in agreement with previous studies that support the relationship between scoliosis and hypokyphosis. The coronal Cobb angle presented a positive and significant correlation ($p<0.05$) with PI, as demonstrated by the higher PI values in those with a higher Cobb angle of primary scoliotic curvature. PI did not show a significant correlation with thoracic kyphosis or sagittal balance.

Lumbar lordosis presented a positive and significant correlation ($p <0.05$) with the lower thoracic spine (T5 to T12), PI and SS, but was not correlated with the remaining variables.

The spinopelvic parameters were strongly related to each other ($p<0.01$). Interestingly, the coronal balance had no significant correlation with the variables analyzed, including the coronal Cobb angle of the main scoliotic curve. This may have been due to the small discrepancy in the results for CB found in our group.

Table 4. Analysis of sagittal balance between patients with kyphotic cervical shape comparatively to lordotic cervical shape.

	Cervical shape	N	Mean	Std. Deviation	Std. Error Mean
Sagittal balance	Kyphotic	19	-3.667	3.152	.723
	Lordotic	31	.730	2.244	.403

Table 5. Analysis of SB differences between patients with kyphotic cervical shape comparatively to lordotic cervical shape (through Levene's Test for Equality of Variances and T-test for Equality of Means).

	Levene's Test for Equality of Variances		T-test for Equality of Means				
	F	Sig.	Sig. (2-tailed)	Mean Difference	Std. Error Difference	95% Confidence Interval of the Difference	
						Lower	Upper
Sagittal balance	5.632	.022	.000	-4.39789	.76397	-5.93395	-2.86184

DISCUSSION

The spine is a complex structure balanced by multiple forces that implement structural changes in an attempt to compensate the sagittal and coronal vertical axis, so that the human being maintains as balanced a movement as possible. Sagittal balance can be maintained through three main compensatory mechanisms, which may occur in the spine, pelvis and/or lower limb areas, including reduction of TK/hyperextension of adjacent segments, pelvis retroversion (increase of PT and rotation of the pelvis), knee flexion and ankle extension.[36,37] Hyperextension of the adjacent segments is a common compensatory mechanism in retaining sagittal balance, as pelvis retroversion, knee flexion and ankle extension may occur secondary to hyperextension of the adjacent segments of these are too rigid to extend or reach their limits.[36-38] Yang C et al.[23,24] Also advocated an analogy between LL, TK and sagittal balance. Thoracic hypokyphosis may be a risk factor for scoliosis curve progression based on the theory of "anterior column overgrowth", and the results of histomorphometric and magnetic resonance imaging studies that showed disproportionate growth of the anterior and posterior vertebral columns in patients with idiopathic scoliosis.[39,40] The progression velocity of scoliosis curves may be greater in patients with thoracic hypokyphosis than in those with normal thoracic kyphosis.[41] In another study, thoracic kyphosis was not associated with either the severity of scoliosis at the time of diagnosis or with the risk of progression of scoliosis.[42] Our sample showed that AIS is related to thoracic hypokyphosis, both in its upper and lower portions. On the other hand, the sagittal balance seems to be much more influenced by the upper spine, specifically by the cervical spine shape and by the first 5 thoracic vertebrae. Idiopathic scoliosis correlates with hypokyphosis and a decrease in cervical lordosis, two parameters with a significant and negative influence on SB, which consequently decreases its value in a population with AIS. On the other hand, our results did not present a statistically significant correlation between the sagittal balance and the lumbar lordosis or spinopelvic parameters. This may be because there is no relationship at all between these variables, but it is more likely that the LL and spinopelvic parameters may have influenced the SB, mainly by indirect mechanisms and compensations, rather than direct ones, which is why they did not reach statistical significance. On the other hand, LL was closely related to the lower portion of the thoracic spine (from T5 to T12) ($p<0.05$), which did not occur with respect to the upper thoracic portion (from T1 to T5). When evaluating patients with structural deformities of the cervical spine, an in-depth understanding of the spinopelvic parameters is crucial. Pelvic morphology may influence sagittal spinal alignment and balance.[43,44]

In a well-balanced spine, lumbar lordosis is organized according to SS, which in turn, depends on the shape of the pelvis quantified by the PI.[45] Mac-Thiong et al.[46] evaluated the spinopelvic parameters in patients with AIS and concluded that lumbar lordosis was strongly related to the pelvic configuration. Legaya et al. report that PI is a fundamental pelvic parameter for the three dimensional regulation of spinal sagittal curves, and is correlated with LL.[13] In addition, Stagnara et al.[35] found a strong relationship of lumbar curvature with SS and PT.

In the present sample, LL showed a positive and significant correlation ($p <0.01$) with PI and SS and the spinopelvic parameters demonstrated a significant statistical correlation between each other ($p <0.01$).Thereby, it was possible to confirm a strong connection between the pelvic geometry and lumbar lordosis. On the other hand, the severity of the scoliotic curvature presented a significant direct correlation with the PI, with a tendency to worse scoliotic curvature Cobb angles in patients with higher PI values ($p<0.05$).

The impact of sex on spinopelvic parameters remains controversial. Vialle et al. reported significant differences in LL and PI between male and female subjects.[47] In addition, Zhu et al. found a significant sex difference in LL.[48] Conversely, as in this sample, other researchers did not demonstrate significant sex differences in any spinopelvic parameter.[49-51]

Interestingly, the coronal balance did not correlate with the variables under study, possibly due to the small discrepancy of results found in the main population with idiopathic scoliosis, in relation to this variable.

The results of this study may be of paramount importance in the analysis and planning of the surgical treatment of patients with spinal adolescent idiopathic scoliosis deformity, differentiating some of the most influential parameters in the SB.

CONCLUSIONS

Based on this study, we can infer several relevant factors that influence sagittal balance. We can also conclude that the spine of a population with AIS presents a series of spinal compensations and mechanisms that lead to structural alterations that directly influence the vertical axis.

Sagittal balance is a parameter that is influenced by multiple factors. In fact, it is closely related to the cervical shape and the upper thoracic spine (from T1 to T5), which in turn, is in symbiosis with the severity of scoliotic curvature. The Cobb angle of the lower portion of the thoracic spine (from T5 to T12) presents a closer relation with the angle of lumbar lordosis than with the upper thoracic curvature (from T1 to T5).

All authors declare no potential conflict of interest related to this article.

CONTRIBUTION OF THE AUTHORS: Each author made significant individual contributions to this manuscript. EMP (0000-0002-4036-7478), JA (0000-0002-7468-085X), AT (0000-0002-9617-8473), and AM (0000-0001-7287-7475) certify that each author participated in and contributed sufficiently to the work to take public responsibility for the suitability of the experimental design and method and the collection, analysis and interpretation of the data, and that this final version was reviewed and approved for submission and/or publication. *ORCID (Open Researcher and Contributor ID).

REFERENCES

1. Pinheiro-Franco JL, Roussouly P, Vaccaro AR. Importância do Equilíbrio Sagital no Tratamento Cirúrgico da Doença Degenerativa Discal Lombar. In: Pinheiro-Franco JL, Vaccaro AR, Benzel EC, Mayer H-M, editors. Conceitos Avançados em Doença Degenerativa Discal Lombar. Rio de Janeiro: DiLivros Publisher; 2010. p. 277-86.
2. Berthonnaud E, Dimnet J, Roussouly P, Labelle H. Analysis of the sagittal balance of the spine and pelvis using shape and orientation parameters. J Spinal Disord. 2005;18(1):40–7.
3. Descamps H, Commare-Nordmann MC, Marty C, Hecquet J, Duval- Beaupère G. Modification of pelvic angle during the human growth [In French]. Biom Hum Anthropol. 1990;17:59–63.
4. Duval-Beaupère G, Schimdt C, Cosson P. Abarycentremetric Study of the sagittal shape of spine and pelvis: the conditions required for an economic standing position. Ann Biomed Eng. 1992;20(4):451–62.
5. Glassman SD, Berven S, Bridwell K, Horton W, Dimar JR. Correlation of radiographic parameters and clinical symptoms in adult scoliosis. Spine (Phila Pa 1976). 2005;30(6):682–8.
6. Hanson DS, Bridwell KH, Rhee JM, Lenke LG. Correlation of pelvic incidence with low- and high-grade isthmic spondylolisthesis. Spine (Phila Pa 1976). 2002;27(18):2026–9.
7. Ohlen G, Aaro S, Bylund P. The sagittal configuration and mobility of the spine in idiopathic scoliosis. Spine (Phila Pa 1976). 1988;13(4):413–6.
8. Marty C, Boisaubert B, Descamps H, Montigny JP, Hecquet J, Legaye J, et al. The sagittal anatomy of the sacrum among young adults, infants, and spondylolisthesis patients. Eur Spine J. 2002;11(2):119–25.
9. Mangione P, Gomez D, Senegas J. Study of the course of the incidence angle during growth. Eur Spine J. 1997;6:163–7.
10. La Maida GA, Zottarelli L, Mineo GV, Misaggi B. Sagittal balance in adolescent idiopathic scoliosis: radiographic study of spinopelvic compensation after surgery. Eur Spine J. 2013;22(Suppl 6):S859– 67.
11. Dubousset J. Three dimensional analysis of the scoliotic deformity. In: Weinstein SL, editor. The Pediatric Spine: Principles and Practice. New York: Raven Press; 1994.
12. Hammerberg EM, Wood KB. Sagittal profile of the elderly. J Spinal Disord Tech. 2003;16(1):44–50.
13. Legaye J, Duval Beaupère G, Hecquet J, Marty C. Pelvic incidence: a fundamental pelvic parameter for three dimensional regulation of spinal sagittal curves. Eur Spine J. 1998;7(2):99–103.
14. Schwab F, Patel A, Ungar B, Farcy JP, Lafage V. Adult spinal deformity-postoperative standing imbalance: how much can you tolerate? An overview of key parameters in assessing alignment and planning corrective surgery. Spine (Phila Pa 1976). 2010;35(25):2224–31.
15. Mendoza-Lattes S, Ries Z, Gao Y, Weinstein S. Natural history of spinopelvic alignment differs from symptomatic deformity of the spine. Spine (Phila Pa 1976). 2009;35(16):E792–8.
16. Roussouly P, Gollogly S, Berthonnaud E, Labelle H, Weidenbaum M. Sagittal alignment of the spine and pelvis in the presence of L5–S1 isthmic lysis and low grade spondylolisthesis. Spine (Phila Pa 1976). 2006;31(21):2484–90.
17. Mac-Thiong JM, Labelle H, Berthonnaud E, Dimar J, Betz R. Sagittal Alignment of the Spine and Pelvis during Growth. Spine (Phila Pa 1976). 2004;29(15):1642–7.
18. Weinstein SL, Dolan LA, Cheng JCY, Danielsson A, Morcuende JA. Adolescent idiopathic scoliosis. Lancet. 2008;371(9623):1527–37.
19. Schwab F, Ungar B, Blondel B, Buchowski J, Coe J, Deinlein D, et al. Scoliosis Research Society Schwab adult spinal deformity classification: a validation study. Spine (Phila Pa 1976). 2012;37(12):1077–82.
20. Lafage V, Schwab F, Patel A, Hawkinson N, Farcy JP. Pelvic tilt and truncal inclination: two key radiographic parameters in the setting of adults with spinal deformity. Spine (Phila Pa 1976). 2009;34(17):E599–606.
21. La Maida GA, Zottarelli L, Mineo GV, Misaggi B. Sagittal balance in adolescent idiopathic scoliosis: radiographic study of spino-pelvic compensation after surgery. Eur Spine J. 2013;22(Suppl 6):S859–67.
22. Jang JS, Lee SH, Min JH, Kim SK, Han KM, Maeng DH. Surgical treatment of failed back surgery syndrome due to sagittal imbalance. Spine (Phila Pa 1976). 2007;32(26):3081–7.
23. Yang C, Yang M, Wei X, Shao J, Chen Y, Zhao J, et al. Lumbar Lordosis Minus Thoracic Kyphosis (LITk): A Novel Regional Predictor for Sagittal Balance in Elderly Populations. Spine (Phila Pa 1976). 2016;41(5):399–403.
24. Yang M, Yang C, Chen Z, Wei X, Chen Y, Zhao J, et al. Lumbar Lordosis Minus Thoracic Kyphosis: Remain Constant in Adolescent Idiopathic Scoliosis Patients Before and After Correction Surgery. Spine (Phila Pa 1976). 2016;41(6):E359–63.
25. Gelb DE, Lenke LG, Bridwell KH, Blenke K, McEnery KW. An analysis of sagittal spinal alignment in 100 asymptomatic middle and older aged volunteers. Spine (Phila Pa 1976). 1995;20(12):1351–8.
26. Van Royen BJ, Toussaint HM, Kingma I, Bot SD, Caspers M, Harlaar J, et al. Accuracy of the sagittal vertical axis in a standing lateral radiograph as a measurement of balance in spinal deformities. Eur Spine J. 1998;7(5):408–12.
27. Vedantam R, Lenke LG, Bridwell KH, Linville DL, Blanke K. The effect of variation in arm position on sagittal spinal alignment. Spine (Phila Pa 1976). 2000;25(17):2204–9.
28. Kuntz C 4th, Levin LS, Ondra SL, Shaffrey CI, Morgan CJ. Neutral upright sagittal spinal alignment from the occiput to the pelvis in asymptomatic adults: a review and resynthesis of the literature. J Neurosurg Spine. 2007;6(2):104–12.
29. Abelin K, Vialle R, Lenoir T, Thévenin-Lemoine C, Damsin JP, Forin V. The sagittal balance of the spine in children and adolescents with osteogenesis imperfecta. Eur Spine J. 2008;17(12):1697–1704.
30. Barrey C, Jund J, Noseda O, Roussouly P. Sagittal balance of the pelvis-spine complex and lumbar degenerative diseases. A comparative study about 85 cases. Eur Spine J. 2007;16(9):1459–67.
31. Chanplakorn P, Wongsak S, Woratanarat P, Wajanavisit W, Laohacharoensombat W. Lumbo pelvic alignment on standing lateral radiograph of adult volunteers and the classification in the sagittal alignment of lumbar spine. Eur Spine J. 2011;20(5):706-12.
32. Endo K, Suzuki H, Tanaka H, Kang Y, Yamamoto K. Sagittal spinal alignment in patients with lumbar disc herniation. Eur Spine J. 2009;19(3):435–8.
33. Roussouly P, Nnadi C. Sagittal plane deformity: an overview of interpretation and management. Eur Spine J. 2010;19(11):1824–36.
34. Glassman SD, Bridwell K, Dimar JR, Horton W, Berven S, Schwab F. The impact of positive sagittal balance in adult spinal deformity. Spine (Phila Pa 1976). 2005;30(18):2024–9.
35. Stagnara P, DeMauroy JC, Dran G, Gonon GP, Costanzo G, Dimnet J, et al. Reciprocal angulation of vertebral bodies in a sagittal plane: approach to references for the evaluation of kyphosis and lordosis. Spine (Phila Pa 1976). 1982;7(4):335– 42.
36. Barrey C, Roussouly P, Perrin G, Le Huec JC. Sagittal balance disorders in severe degenerative spine. Can we identify the compensatory mechanisms? Eur Spine J. 2011;20(Suppl 5):626–33.
37. Yagi M, Hosogane N, Okada E, Watanabe K, Machida M, Tezuka M, et al. Factors affecting the postoperative progression of thoracic kyphosis in surgically treated adult patients with lumbar degenerative scoliosis. Spine (Phila Pa 1976). 2014;39(8):E521–8.
38. Le Huec JC, Saddiki R, Franke J, Rigal J, Aunoble S. Equilibrium of the human body and the gravity line: the basics. Eur Spine J. 2011;20(Suppl 5):558–63.
39. Guo X, Chau WW, Chan YL, Cheng JC. Relative anterior spinal overgrowth in adolescent idiopathic scoliosis. Results of disproportionate endochondral membranous bone growth. J Bone Joint Surg Br. 2003;85(9):1026–31.
40. Zhu F, Qiu Y, Yeung HY, Lee KM, Cheng JC. Histomorphometric study of the spinal growth plates in idiopathic scoliosis and congenital scoliosis. Pediatr Int. 2006;48(6):591–8.
41. Ylikoski M. Growth and progression of adolescent idiopathic scoliosis in girls. J Pediatr Orthop B. 2005;14(5):320–4.
42. Bunnell WP. The natural history of idiopathic scoliosis before skeletal maturity. Spine (Phila Pa 1976). 1986;11(8):773– 6.
43. Jiang J, Qiu Y, Mao S, Zhao Q, Qian B, Zhu F. The influence of elastic orthotic belt on sagittal profile in adolescent idiopathic thoracic scoliosis: a comparative radiographic study with Milwaukee brace. BMC Musculoskelet Disord. 2010;11:219.
44. Lazennec JY, Brusson A, Rousseau MA. Hip-spine relations and sagittal balance clinical consequences. Eur Spine J. 2011;20(Suppl 5):686–98.
45. Roussouly P, Pinheiro-Franco JL. Sagittal parameters of the spine: biomechanical approach. Eur Spine J. 2011;20(Suppl 5):S578–85.
46. Mac-Thiong JM, Labelle H, Charlebois M, Huot MP, de Guise JA. Sagittal plane analysis of the spine and pelvis in adolescent idiopathic scoliosis according to the coronal curve type. Spine (Phila Pa 1976). 2003;28(13):1404–9.
47. Vialle R, Levassor N, Rillardon L, Templier A, Skalli W, Guigui P. Radiographic analysis of the sagittal alignment and balance of the spine in asymptomatic subjects. J Bone Joint Surg Am. 2005;87(2):260–7.
48. Zhu Z, Xu L, Zhu F, Jiang L, Wang Z, Liu Z, et al. Sagittal alignment of spine and pelvis in asymptomatic adults: norms in Chinese populations. Spine (Phila Pa 1976). 2014;39(1):E1–6.
49. Mac-Thiong JM, Roussouly P, Berthonnaud E, Guigui P. Age and sex related variations in sagittal sacropelvic morphology and balance in asymptomatic adults. Eur Spine J. 2011;20(Suppl 5):572–7.
50. Lee CS, Chung SS, Kang KC, Park SJ, Shin SK. Normal patterns of sagittal alignment of the spine in young adults radiological analysis in a Korean population. Spine (Phila Pa 1976). 2011;36:E1648–54.
51. Janssen MM, Drevelle X, Humbert L, Skalli W, Castelein RM. Differences in male and female spino-pelvic alignment in asymptomatic young adults: a three-dimensional analysis using upright low-dose digital biplanar X-rays. Spine (Phila Pa 1976). 2009;34:E826–32.

CORREÇÃO DA ESCOLIOSE DISTRÓFICA GRAVE NA NEUFIBROMATOSE 1 POR VERTEBRECTOMIA POSTERIOR MÚLTIPLOS NÍVEIS

CORRECTION OF SEVERE DYSTROPHIC SCOLIOSIS IN NEUROFIBROMATOSIS 1 WITH POSTERIOR VERTEBRAL COLUMN RESECTION IN MULTIPLE LEVELS

CORRECCIÓN DE ESCOLIOSIS DISTRÓFICA GRAVE EN NEUROFIBROMATOSIS 1 CON VERTEBRECTOMÍA POSTERIOR EN MÚLTIPLES NIVELES

Alderico Girão Campos de Barros,[1] Luís Eduardo Carelli Teixeira da Silva,[1] Júlio Alves Ponte,[1] Gustavo Borges Laurindo Azevedo,[1] Renato João Muniz Teixeira,[1] Andre Luiz Loyelo Barcellos[1]

1. Instituto Nacional de Traumatologia e Ortopedia, Rio de Janeiro, RJ, Brasil.

RESUMO

Objetivo: Avaliar os resultados após a ressecção vertebral posterior (RCVP) múltiplos níveis em pacientes portadores de cifoescoliose grave secundária à neufibromatose tipo 1 (NF-1). Métodos: Estudo retrospectivo de 4 pacientes: adultos do sexo masculino, idade média de 26,5 anos, portadores de deformidade rígida e grave, cifose média de 122º e escoliose média de 88º, por meio da análise clínica e exames complementares. Resultados: O seguimento pós-operatório médio foi de 27 meses. Foram ressecadas, em média, três vértebras. Consolidação intersomática da artrodese foi confirmada por TC em todos os casos. As taxas de correção das deformidades sagital e coronal foram de 54,09% e 70,45%%, respectivamente. Previamente à cirurgia, todos os pacientes eram neurologicamente intactos e, como complicação, um paciente apresentou déficit motor (ASIA D). Ocorreu ainda pneumotórax em dois pacientes. Conclusão: A correção da cifoescoliose grave em pacientes adultos portadores NF-1 é tecnicamente exigente e não está isenta de complicações maiores. Porém, diante da possibilidade restrita de técnicas de correção dessas deformidades, a RCVP múltiplos níveis mostrou-se uma técnica segura e eficaz. ***Nível de evidência IV; Série de Casos***

Descritores: Neurofibromatose; Cifose; Osteotomia.

ABSTRACT

Objective: To evaluate the results after multiple posterior vertebral column resection (PVCR) in patients with severe kyphoscoliosis secondary to neurofibromatosis type 1 (NF-1). Methods: Retrospective study of 4 adult male patients, mean age of 26.5 years, with severe rigid deformity, mean kyphosis of 122º and scoliosis of 88º, through clinical analysis and complementary exams. Results: The mean postoperative follow-up was 27 months. Three vertebrae were resected on average. Interbody consolidation of arthrodesis was confirmed by CT in all cases. The correction rates of sagittal and coronal deformities were 54.09% and 70.45%, respectively. Prior to surgery, all patients were neurologically intact and as a post-surgical complication one patient had motor deficit (ASIA D) and pneumothorax also occurred in two patients. Conclusions: The correction of severe kyphoscoliosis in adult patients with NF-1 is technically demanding and is not free of major complications. However, in view of the limited possibility of correction of these deformities, multiple-level PVCR has proved to be a safe and effective technique. ***Level of evidence IV; Case Series.***

Keywords: Neurofibromatoses; Kyphosis; Osteotomy.

RESUMEN

Objetivo: Evaluar los resultados después de la resección vertebral posterior (RPCV) en múltiples niveles en pacientes con cifoescoliosis grave secundaria a neurofibromatosis tipo 1 (NF-1). Métodos: Estudio retrospectivo de 4 pacientes adultos del sexo masculino, con promedio de edad de 26,5 años, con deformidad rígida grave, cifosis promedio de 122º y escoliosis promedio de 88º, mediante un análisis clínico y exámenes complementarios. Resultados: El seguimiento postoperatorio promedio fue de 27 meses. Tres vértebras fueron resecadas en promedio. La consolidación de la artrodesis intersomática fue confirmada por la TC en todos los casos. Los porcentajes de corrección de las deformidades coronales y sagitales fueron de 54,09% y 70,45%, respectivamente. Antes de la cirugía, todos los pacientes estaban intactos neurológicamente y un paciente tuvo déficit motor como complicación (ASIA D) y dos pacientes tuvieron neumotórax. Conclusiones: La corrección de la cifoescoliosis graves en pacientes adultos con NF-1 es técnicamente exigente y no está exenta de complicaciones mayores. Sin embargo, en vista de la posibilidad limitada de corrección de estas deformidades, la RPCV de múltiples niveles ha demostrado ser una técnica segura y eficaz. ***Nivel de evidencia IV; Serie de Casos.***

Descriptores: *Neurofibromatosis; Cifosis; Osteotomía.*

Estudo realizado no Instituto Nacional de Traumatologia e Ortopedia -INTO, Rio de Janeiro, Av. Brasil, 500, São Cristovão, Rio de Janeiro, RJ, Brasil.
Correspondência: Almirante Guilhem 454, Apto 404, Leblon, Rio de Janeiro, RJ, Brasil - CEP: 20440-000. aldericogirao@hotmail.com.br / pontejulio@hotmail.com

http://dx.doi.org/10.1590/S1808-185120191803195306

CC BY

Recebido em 18/04/2018 aceito em 13/09/2019

INTRODUÇÃO

As neurofibromatoses (NF) representam um grupo de alterações hamartomatosas hereditárias, multissistêmicas, envolvendo produtos de todas as linhagens germinativas: ectoderme, mesoderme e endoderme. Essa doença pode ser dividida em neurofibromatose periférica ou tipo 1(NF-1) e central ou tipo 2(NF-2). A forma mais comum é a NF-1 ou doença de Von Recklinghausen. A NF-2 acomete o sistema nervoso central e está associada a schwannomas espinhais múltiplos.[1,2]

Existem ainda dois subtipos de apresentação, a neurofibromatose segmentar, com características de NF-1 e presente em único segmento corporal e a schwannomatose, uma forma de mosaico da NF-2. A NF-1 é a única forma associada às deformidades da coluna vertebral.[3]

Descrita pela primeira vez por Gould, em 1918, as deformidades da coluna vertebral associadas a NF-1 foram identificadas como a principal manifestação ortopédica dessa condição.[4] A cifoescoliose é definida por uma escoliose acompanhada de cifose maior que 50 graus, sendo a principal causa de déficit na NF-1 e em muitos casos associada à deformidade grave.[5] Existem dois padrões de curvas nas deformidades vertebrais: distróficas e não-distróficas. As deformidades não distróficas da NF-1 são as mais comuns e podem ser tratadas de forma semelhante a curvas idiopáticas. Em contrapartida, as deformidades associadas às alterações distróficas, são incomuns, porém de natureza maligna, apresentam-se como curvas de raio curto, cifose angular associada e alterações radiográficas que incluem acunhamento vertebral, ectasia dural, meningocele, aumento do forâmen intervertebral e escavação do corpo vertebral.[6]

As possibilidades terapêuticas para correção de curvas graves e rígidas na NF-1 são bastante restritas e tecnicamente exigentes, motivo pelo qual não raro encontramos pacientes portadores de cifoescoliose grave "negligenciados". Associada à esses fatores adiciona-se a dificuldade de acesso desses indivíduos aos centros especializados de cirurgia da coluna vertebral. A literatura mundial existente a cerca desse cenário é escassa e ao nosso conhecimento existem poucos estudos sobre o manejo cirúrgico da cifoescoliose grave na NF-1 através de ressecção vertebral por via posterior (RCVP).[6,7] Esta técnica tem por vantagem o alto poder de correção, principalmente em deformidades angulares e rígidas, uma vez que promove uma descompressão circunferencial e mobilização das três colunas de Denis.[8,9]

O presente estudo visa avaliar os resultados obtidos e a viabilidade da técnica de RCVP para o tratamento da cifoescoliose grave e rígida na NF-1 em pacientes adultos.

MATERIAL E MÉTODOS

Estudo retrospectivo realizado através da avaliação clínica e radiológica da correção pela técnica de RCVP múltiplos níveis para o tratamento da cifoescoliose grave em pacientes portadores de NF-1, com relato de início antes dos dez anos de idade. Foram analisados quatro pacientes do sexo masculino, adultos, com média de idade, no momento da cirurgia, de 26,5(23 - 32) anos e preenchendo os critérios para diagnóstico clínico de NF-1, proposto em 1988.[10] Todos os pacientes eram portadores de deformidades do tipo distrófica e neurologicamente intactos, ASIA E, e foram operados pela mesma equipe cirúrgica.

O planejamento cirúrgico foi realizado com exame neurológico, radiografias panorâmicas da coluna vertebral e tomografia computadorizada com reconstruções axial, coronal e sagital. Foram analisados os valores angulares de cifose e escoliose, displasia pedicular, presença de luxação da articulação costovertebral, escavação de corpos vertebrais, aumento do diâmetro dos formâmens intervertebrais e defeitos laminares. Todas as curvas eram de raio curto e a magnitude média pré-operatória da cifose foi de 122º(100º - 171º) e da escoliose associada foi de 88º(72-109º), mensuradas utilizando o software SURGIMAP® (Figura 1).

Técnica Cirúrgica RCVP: Todas as cirurgias foram realizadas com a presença de dois cirurgiões da mesma equipe, com o paciente sob neuromonitorização intraoperatória. Com o paciente posicionado em decúbito ventral, se realiza a exposição da coluna vertebral e instrumentação com parafusos pediculares. Uma haste temporária moldada in situ é conectada aos parafusos, unilateralmente, para estabilização da coluna durante o processo de ressecção dos elementos vertebrais. Após costectomia de aproximadamente 6cm de cada arco costal do corpo vertebral a ser ressecado, se realiza dissecção subperiosteal através da parede lateral da vértebra. Durante esse procedimento, é importante o controle do sangramento

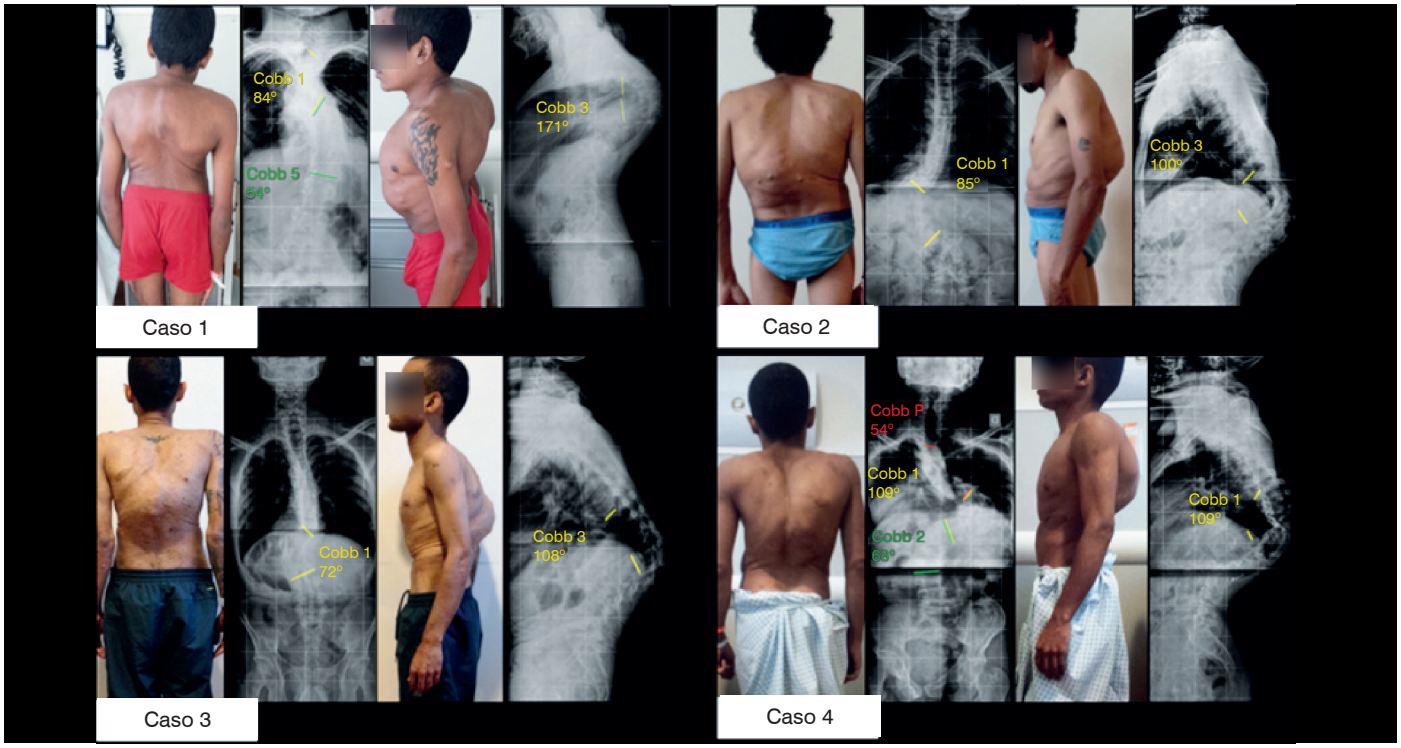

Figura 1. Apresentação clínica e imagens radiográficas pré-operatórias dos quatro pacientes do estudo.

advindo de lesões de artérias segmentares. Sob visualização direta, procede-se a ressecção dos corpos verterbrais periapicais e discos adjancentes ao RCVP conforme análise clínica e fluoroscópica intraoperatória, sempre de lateral para medial, deixando a parede posterior da vertebra, que proteje a dura máter, para ser ressecada em uma última etapa, após hemostasia epidural. Com a liberação anterior e posterior, a haste temporária é substituída por outra pré-moldada e realiza-se as manobras variadas de correção da deformidade, tipo: compressão/distração, cantilever e modelagem in situ. Uma cesta de titânio tipo Mesh contendo enxerto autólogo proveniente das costelas e elementos anteriores e posteriores é posicionada entre as placas terminais remanescentes. Múltiplas osteotomias facetárias completas, pela técnica descrita por Ponte,[11] são realizadas, para flexibilização adicional. É realizada decorticação vertebral posterior com enxertia e a ferida fechada por planos. Quando houve pleurotomia foi instalado dreno torácico estando já o paciente em decúbito dorsal.

RESULTADOS

A média de deformidade residual, em graus, após correção no plano coronal foi de 26º, com uma taxa de correção de 70,45%. A média de deformidade residual, em graus, após correção no plano sagital foi de 56º, com uma taxa de correção de 54,09%. (Figura 2) Foram ressecados, em média, 3(2-5) corpos vertebrais. A avaliação da consolidação óssea através de TC, realizada seis meses após a cirurgia evidenciou fusão da artrodese em 100% dos casos, confirmada pela presença de ponte óssea no interior da cesta. (Figura 3) Não houve falha do material de instrumentação em qualquer dos casos do estudo. Todos os pacientes utilizaram órtese tipo OTLS por um período mínimo de seis meses. (Figura 4)

No presente estudo, dos quatro pacientes com acompanhamento em médio prazo, dois pacientes apresentaram déficit neurológico intra-operatório, destes, um paciente permaneceu com ASIA D em membros inferiores após 6 meses. Outras complicações foram a presença de pneumotórax pós-operatório em dois pacientes, os quais atribuímos à anatomia distorcida e dificuldade de identificação de plano anatômico. Ambos apresentaram evolução benigna, sendo os drenos de tórax retirados antes do 7º dia pós-operatório.

DISCUSSÃO

As deformidades da coluna vertebral são identificadas como a principal manifestação ortopédica associadas à NF-1, presente em 2 a 16% dos casos.[4] As deformidades caracterizadas como distróficas, apresentam comportamento agressivo, com escavação vertebral importante e, por isso, requerem estabilização anterior e posterior combinadas,[12] particularmente em pacientes jovens.[13] Mesmo deformidades que não se apresentem como distróficas na apresentação inicial podem sofrer mudança de padrão radiológico e clínico, fenômeno conhecido como modulação.[14] Num estudo de Sirois et al., 23 pacientes de 32 avaliados (72%) com deformidade vertebral apresentavam curvas distróficas. A incidência de pseudoartrose foi de 38% para o grupo distrófico submetido à fusão posterior isolada. A taxa de perda de correção foi de 12,7º e uma média de 1,7 procedimentos foi necessária para uma fusão posterior estável, concluindo-se

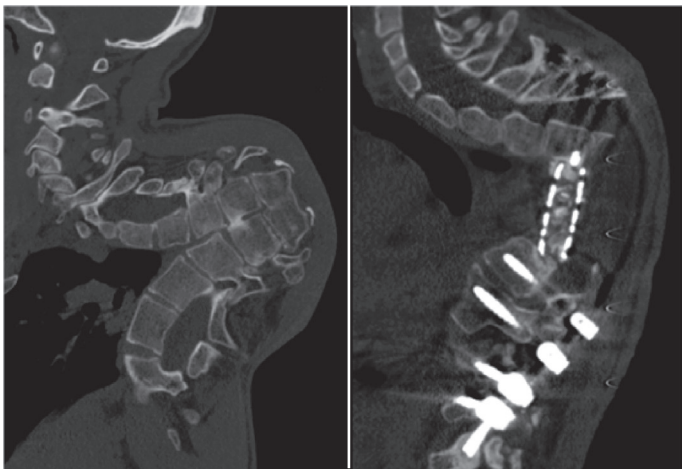

Figura 3. Reconstrução sagital de exame tomográfico, pré e após seis meses de cirurgia mostrando ressecção de cinco corpos vertebrais e consolidação da artrodese no interior da cesta de titânio.

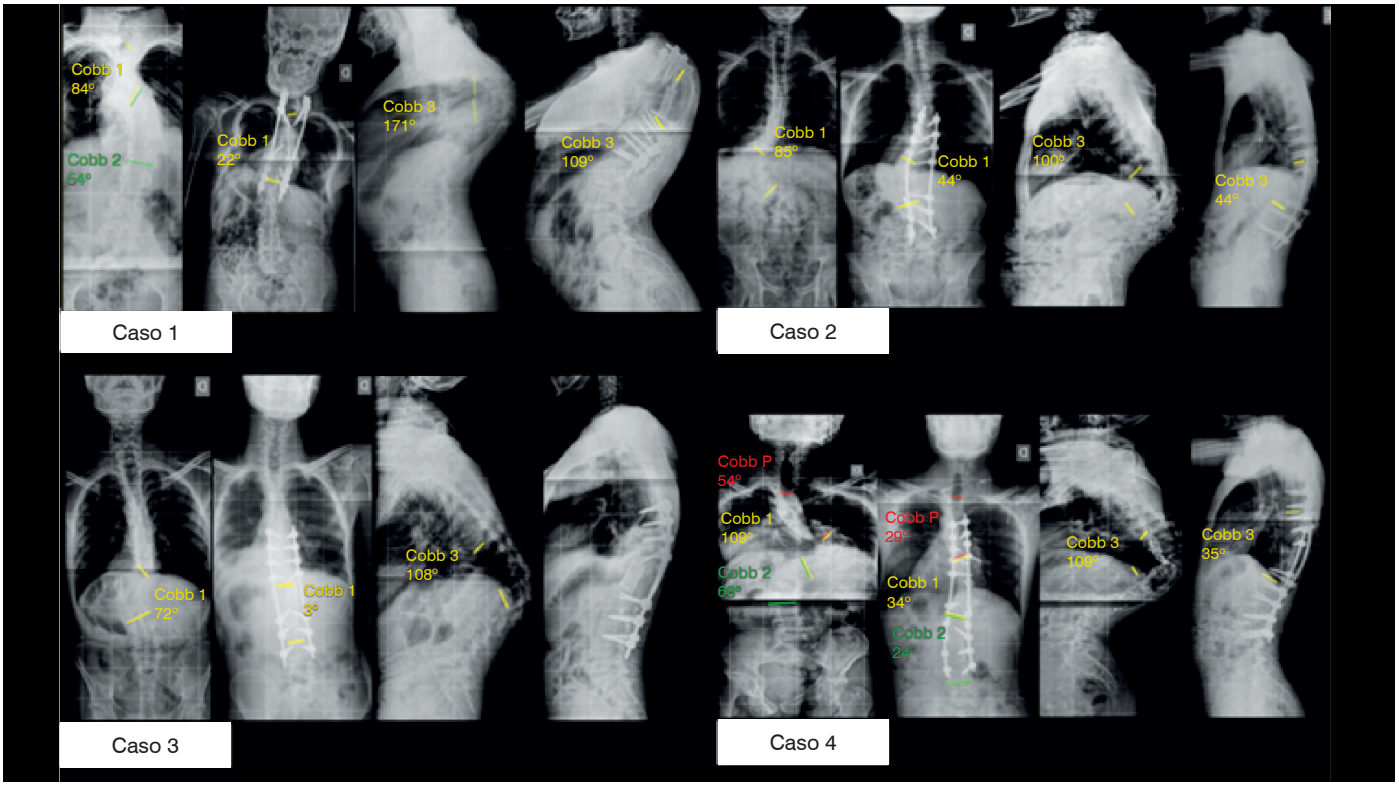

Figura 2. Resultados radiográficos pós-operatório da correção das deformidades dos quatro pacientes do estudo.



Figura 4. Imagens clínicas pré e pós-operatórias comparativas do resultado final após correção da deformidade dos quatro pacientes do estudo.

Tabela 1. Resultados clínicos e radiológicos da correção da cifoescoliose grave na NF-1 por RCVP múltiplos níveis.

	Caso 1	Caso 2	Caso 3	Caso 4	Média	% de correção
Idade	23 anos	28 anos	32 anos	24 anos	26 anos 6 meses	-----
Sexo	M	M	M	M	-----	-----
Acompanhamento	24 meses	30 meses	20 meses	22 meses	27 meses	-----
Níveis de RCV	5	2	2	3	3	-----
ASIA (Pré-operatório)	E	E	E	E	-----	-----
ASIA (6 meses)	D	E	E	E	-----	-----
Fusão	+	+	+	+	-----	-----
COBB sagital (Pré-operatório)	171°	100°	108°	109°	122°	-----
COBB sagital (6 meses)	109°	44°	36°	35°	56°	54,09%
Correção COBB (Pré-operatório)	84°	85°	72°	109°	88°	-----
Correção COBB (6 meses)	22°	44°	3°	34°	26°	70,45%

que curvas cifoescolióticas devem ser tratadas com fusão anterior e posterior combinadas.[15] Durrani et al. demonstraram em seu estudo que 81% dos pacientes portadores de NF-1, jovens e com curvas não distróficas, sofreram o fenômeno da modulação, desenvolvendo manifestações caraterísticas da cifoescoliose distrófica.[4]

A correção de deformidades graves e rígidas através da realização de osteotomia de três colunas, apesar de eficazes possuem alta complexidade técnica, exigem treinamento especializado e estrutura hospitalar adequada, mesmo assim não estão isentas de riscos, sendo frequente complicações. As osteotomias tipo RCVP realizadas em múltiplos níveis são classificadas como grau 6 segundo a classificação de Frank Schwab et al e devem ser utilizadas como último recurso na correção de deformidades graves rígidas.[16] Em estudo com 147 pacientes portadores de deformidade da coluna vertebral, submetidos a tratamento cirúrgico com RCVP, Lenke et al. encontraram uma taxa de 59% de complicações.[17] No presente estudo, dos quatro pacientes com acompanhamento em médio prazo, dois pacientes apresentaram alteração do potencial evocado motor no intra-operatório, destes, um paciente permaneceu com exame neurológico ASIA D em membros inferiores após 6 meses. Além disso, um dos casos teve de ser abordado em 2 tempos cirúrgicos, em decorrência da gravidade da curva e volume de sangramento.

Tradicionalmente, o tratamento preconizado em casos de cifoescoliose grave secundária à NF-1 é a abordagem combinada por flexibilização e artrodese vertebral anterior associada a suporte mecânico através de fíbula ou cesta metálica seguida de artrodese posterior, minimizando os risco de erosão pós-operatória devido a alterações distróficas, pseudoartrose e proporcionando estabilidade por um longo período, porém com resultados varíaveis na correção final.[18] Nosso estudo apresentou taxa de consolidação de 100%, confirmada por avaliação clínica e radiológica e manutenção da correção obtida e resultados clínicos bastante satisfatórios, porém sabemos que esses pacientes devem ser acompanhados por toda vida devido ao risco de escavação vertebral contínua e má qualidade óssea, inerentes à doença.

Há estudos evidenciando bons resultados com a técnica do RCVP para tratamento de deformidades vertebrais graves em deformidades idiopáticas, congênitas e neuromusculares,[13] porém a literatura é bastante escassa em se tratando de deformidades secundárias à NF-1 corrigidas pela técnica RCVP.[6,19] Em nosso estudo observamos bons resultados em relação a taxa de correção, consolidação e complicações associadas.

Como limitação do estudo, identificados o baixo número de pacientes, entretanto, face a escassez da literatura em relação ao tema, consideramos satisfatórios os resultados obtidos, sendo importante que essas informações fomentem mais pesquisas sobre as opções de tratamento das deformidades vertebrais graves utilizando a técnica de RCVP.

CONCLUSÃO

A correção da cifoescoliose grave em pacientes adultos portadores NF-1 é tecnicamente exigente e não está *isenta de complicações*, porém diante da possibilidade restrita de técnicas de correção dessas deformidades, a RCVP múltiplos níveis mostrou-se uma técnica segura e eficaz.

Todos os autores declaram não haver nenhum potencial conflito de interesses referente a este artigo.

CONTRIBUIÇÃO DOS AUTORES: Cada autor contribuiu individual e significativamente para o desenvolvimento do manuscrito. JAP (0000-0003-0643-7011)*, ALLB (0000-0002-65174285)* e AGCB (0000-0002-8337-7676)* foram os principais contribuintes na redação do manuscrito. JAP, ALLB e AGCB realizaram a cirurgia, acompanharam os pacientes e reuniram dados clínicos. JAP, AGCB, LECTS (0000-0003-2631-5492)* e GBLA (0000-0003-4832-3813)* avaliaram os dados da análise estatística. JAP, LECTS, ALLB, GBLA e AGCB realizaram a pesquisa bibliográfica, a revisão do manuscrito e contribuíram com o conceito intelectual do estudo. *ORCID (*Open Researcher and Contributor ID*).

REFERÊNCIAS

1. Akbarnia BA, Gabriel KR, Beckman E, Chalk D. Prevalence of scoliosis in neurofibromatosis. Spine (Phila Pa 1976). 1992;17(Suppl):S244–8.
2. Yalcin N, Bar-on E, Yazici M. Impigimente of Spinal Cord by Dislocated Rib in Dystrophic Scoliosis Secondary to Neurofibromatosis Type 1. Spine (Phila Pa 1976). 2008;33(23):E881-6.
3. Kaufman DL, Heinrich BS, Willett C, Perry A, Finseth F, Sobel RA, et al. Somatic instability of the NF2 gene in Schwannomatosis. Arch Neurol. 2003;60(9):1317-20.
4. Durrani AA, Crawford AH, Chouhdry SN, Saifuddin A, Morley TR. Modulation of spinal deformities in patients with neurofi bromatosis type 1. Spine (Phila Pa 1976). 2000;25(1):69–75.
5. Winter RB, Lovell WW, Moe JH. J Bone Joint Surg 1975 [Am] 57:972-977.
6. Stoke GE, Lenke LG., Dorward IG. Posterior Vertebral Column Resection for the Treatment of Dystrophic Kyphosis Associated With Type-1 Neurofibromatosis. A Case Report and Review of the Literature. Spine (Phila Pa 1976). 2012;37(26):E1659-64.
7. Lenke LG, Sides BA, Koester LA, Hensley M, Blenke KM. Vertebral column resection for the treatment of severe spinal deformity. Clin Orthop Relat Res. 2010;468(3):687–99.
8. Suk SI, Chung ER, Kim JH, Kim SS, Lee JS, Choi WK. Posterior vertebral column resection for severe rigid scoliosis . Spine (Phila Pa 1976). 2005;30(14):1682-7.
9. Bradford DS, Tribus CB. Vertebral column resection for the treatment of rigid coronal decompensation . Spine (Phila Pa 1976). 1997;22(14):1590-9.
10. National Institutes of Health Consensus Development Conference Statement (1988) Neurofibromatosis. Bethesda, Md., USA, July 13–15, 1987. Neurofibromatosis 1.
11. Ponte A. Posterior column shortening for Scheuermann's kyphosis: an innovative one-stage technique. In: Haher T, Merola AA, eds. Surgical Techniques for the Spine. New York, NY: Thieme Medical; 2003. p.107-13.
12. Tsirikos AI, Saifuddin A, Noordeen MH. Spinal deformity in neurofibromatosis type-1: diagnosis and treatment. Eur Spine J. 2005;14(5):427-39.
13. Lenke LG, Sponseller PD, Newton PO, Sucato DJ, Shah SA, Sides BA, et al. Complications After 147 Consecutive Vertebral Column resections for Severe Pediatric Spinal Deformity. Spine (Phila Pa 1976). 2013;38(2):119-32.
14. Parisini P, Di Silvestre M, Greggi T, Paderni S, Cervellati S, Savini R. Surgical correction of dystrophic spinal curves in neurofibromatosis. A review of 56 patients. Spine (Phila Pa 1976). 1999;24(21):2247-53.
15. Sirois JL III, Drennan JC. Dystrophic spinal deformity in neurofibromatosis. J Pediatr Orthop. 1990;10(4):522-6.
16. Schwab F, Blondel B, Chay E, Lenke LG, Tropiano P, Ames C, et al. The Comprehensive Anatomical Spinal Osteotomy Classification. Neurosurgery. 2014;74(1):112-20.
17. Crawford AH. Pitfalls of spinal deformities associated with neurofibromatosis in children. Clin Orthop Relat Res. 1989;(245):29-42.
18. Ponte A. Posterior column shortening for Scheuermann's kyphosis: an innovative one-stage technique. In: Haher T, Merola AA, eds. Surgical Techniques for the Spine. New York, NY: Thieme Medical; 2003. p.107-13.
19. Iwai C, Taneichi H, Inami S, Namikawa T, Takeuchi D, Kato N, et al. Clinical Outcomes of Combined Anterior and Posterior Spinal Fusion for Dystrophic Thoracolumbar Spinal Deformities of Neurofibromatosis-1: Fate of Nonvascularized Anterior Fibular Strut Grafts. Spine (Phila Pa 1976). 2013;38(1):44-50.

LEG LENGTH DISCREPANCY IN ADOLESCENT IDIOPATHIC SCOLIOSIS

DISMETRIA DOS MEMBROS INFERIORES NA ESCOLIOSE IDIOPÁTICA DO ADOLESCENTE

DISCREPANCIA DE LA LONGITUD DE LAS PIERNAS EN LA ESCOLIOSIS IDIOPÁTICA DEL ADOLESCENTE

Eduardo Moreira Pinto,[1] Jorge Alves,[2] Alfredo Mendes de Castro,[3] Marcos Silva,[2] José Miradouro,[2] Artur Teixeira,[1] António Miranda[1]

1. Entre Douro e Vouga Hospital Center, Orthopaedic Surgery and Traumatology Division, Santa Maria da Feira, Portugal.
2. Tâmega e Sousa Hospital Center, Orthopaedic Surgery and Traumatology Division, Penafiel, Portugal.
3. São João University and Hospital Center, Porto, Portugal.

ABSTRACT

Objective: The objective of this study is to evaluate leg length discrepancy in adolescent idiopathic scoliosis. Methods: A retrospective study of 80 subjects with adolescent idiopathic scoliosis (AIS) was conducted. The inclusion criteria were patients aged 10 to 18 years old with posteroanterior (PA) and lateral full-length radiographs. The exclusion criteria were patients subjected to surgery or orthotic treatment, those with other spinal disease, and those with poor quality x-rays. The parameters evaluated were: age, sex, Risser stage (RS), triradiate cartilage (TC), scoliotic curvatures, differentiated according to Lenke classification, sagittal (SB) and coronal balance (CB), and leg length discrepancy, which was assessed through the difference between the femoral heads (LLD) and through the assessment of pelvic obliquity (PO). Results: The majority of patients with AIS demonstrated a mild LLD (<1 cm). The mean LLD was significantly different ($p<0.01$) between the scoliotic population with a main thoracolumbar curvature and those with a main lumbar curvature. When there was an LLD, it was the left limb that was shortened in most cases. The side of the longer lower limb had a direct influence on the CB ($p=0.052$). Conclusions: This study demonstrates that in an AIS population with small LLD values, the extent of the shortening has a stronger impact on coronal balance and location than on the dimension of the main scoliotic curvature. These results demonstrate the importance of a more in-depth study on the effects of LLD <1 cm in the development of AIS and coronal imbalance. ***Level of evidence IV; Case Series.***

Keywords: Scoliosis; Adolescent; Spine.

RESUMO

Objetivo: O objetivo deste estudo é avaliar a discrepância no comprimento dos membros inferiores numa população com escoliose idiopática do adolescente. Métodos: Foi realizado um estudo retrospetivo de 80 indivíduos com escoliose idiopática do adolescente (AIS). Os critérios de inclusão foram pacientes de 10 a 18 anos com radiografias coronais e sagitais extralongas, excluindo-se aqueles submetidos à cirurgia ou tratamento com coletes Milwaukee ou Boston, com outras doenças da coluna vertebral ou com exames que não cumpriam a qualidade radiográfica protocolada pelo Centro Hospitalar. Os parâmetros avaliados foram: idade, sexo, estadio de Risser (RS), cartilagem trirradiada (TC), curvaturas escolióticas diferenciadas segundo a classificação de Lenke, balanço sagital (SB), coronal (CB) e discrepância no comprimento dos membros inferiores, avaliado pelo desnível entre as cabeças femorais (LLD) e através da avaliação da obliquidade pélvica (PO). Resultados: A maioria dos pacientes com AIS demonstrou LLD ligeira (<1 cm). A média de discrepância no comprimento dos membros inferiores foi significativamente diferente ($p<0,01$) entre a população escoliótica com uma curvatura toracolombar principal em relação àquela com uma curvatura lombar principal. Quando existe LLD, o membro esquerdo encontra-se encurtado na maioria dos casos e a discrepância dos membros inferiores influencia diretamente no balanço coronal ($p=0,052$). Conclusão: A partir deste estudo, verificamos que, na população com AIS com pequenos valores de LLD, a magnitude do encurtamento tem um impacto de maior relevo no equilíbrio coronal e na localização do que na dimensão da curvatura escoliótica principal. Estes resultados levantam a importância de um estudo mais aprofundado sobre a importância da LLD <1 cm no desenvolvimento de AIS e no desequilíbrio coronal. ***Nível de evidência IV; Série de Casos.***

Descritores: *Escoliose; Adolescente; Coluna Vertebral.*

RESUMEN

Objetivos: El objetivo de este estudio es evaluar la diferencia de la longitud de los miembros inferiores en la escoliosis idiopática del adolescente. Métodos: Se realizó un estudio retrospectivo de 80 pacientes con escoliosis idiopática de adolescente (EIA). Los criterios de inclusión fueron los pacientes de 10 a 18 años con radiografías posteroanteriores (PA) y laterales de longitud completa. Los criterios de exclusión fueron los pacientes sometidos a cirugía o tratamiento ortopédico, aquellos con otra enfermedad de la columna y aquellos con radiografías de mala calidad. Los parámetros evaluados fueron: edad, sexo, estadio Risser (RS), cartílago trirradiado (CT), curvaturas escolióticas, diferenciadas según la clasificación de Lenke, balance sagital (BS) y coronal (BC) y discrepancia en la longitud de la pierna (DLP), que se evaluó a través de la diferencia entre las cabezas femorales y mediante la evaluación de la oblicuidad pélvica (OP). Resultados: La mayoría de los pacientes con EIA demostró DLP leve (< 1 cm). La media de la DLP fue significativamente distinta ($p < 0,01$) entre la población escoliótica con una curvatura toracolumbar principal y los pacientes con curvatura lumbar principal. Cuando había DLP, la extremidad izquierda se acortaba en la mayoría de los casos. El lado de la extremidad más larga tuvo influencia directa en el BC

Study conducted at the Centro Hospitalar de Tâmega e Sousa, Penafiel, Portugal
Correspondence: Eduardo Moreira Pinto. Rua do Rustelhal, nº523, Santa Maria da Feira, Portugal. 4520-819. eduardoampinto@gmail.com

CC BY

http://dx.doi.org/10.1590/S1808-185120191803208752

Received on 07/20/2018 accepted on 11/27/2018

(p = 0,052). Conclusiones: Este estudio demuestra que en una población con EIA y bajos valores de DLP, la extensión del acortamiento tiene impacto mayor en el balance y la ubicación coronal que en la dimensión de la curvatura escoliótica principal. Estos resultados muestran la importancia de un estudio más profundo sobre los efectos de DLP < 1 cm en el desarrollo de EIA y el desequilibrio coronal. ***Nivel de evidencia - IV; Serie de Casos.***

Descriptores: *Escoliosis; Adolescente; Columna Vertebral.*

INTRODUCTION

Approximately 3 to 15% of population has a limb length discrepancy (LLD) of around 1 cm; in 95% of cases, the causes are unknown.[1,2]

LLD causes pelvic obliquity in the frontal plane [2] and leads to posture deformation, gait asymmetry, low back pain, discopathy, gonarthrosis, coxarthrosis and hip flexion contracture in the longer extremity or ankle joint contracture in the equinal position in the shorter extremity.[3-6] In these cases, the LLD is due to asymmetrical load on the lower extremities.[7-10] Measurement of LLD, and the patient's age, are the most important factors in the management of this disease.[11] Adolescent idiopathic scoliosis (AIS) affects approximately 1 to 3% of adolescents, and is more common in females.[12] The progression of the curve and the effectiveness of the treatment are determined by the patient's age and sex, the magnitude and pattern of the curvature, and skeletal maturity.[13-15]

Full-length radiographs are essential in the analysis of biomechanical alterations that culminate in structural deficits of the axial skeleton and lower limbs.[16] An appropriate and reproducible posture that presents a lower translation of the sagittal balance and lower compensatory rotation of the pelvis, with consequent reproducible results of the spinopelvic parameters and a smaller influence on the size of the natural curvatures of the axial skeleton, is essential for ensuring the quality of the data collected.[17-21]

Our goal is to determine the influence of LLD on spinopelvic parameters, magnitude of spine curvatures and changes in the coronal and sagittal balance, in a population with AIS.

METHODS

Population

The sample was composed of 80 patients with AIS. The inclusion criteria were patients with PA and lateral full-length radiographs. The exclusion criteria were patients who had undergone surgery, those who had initiated orthotic treatment, and those with poor quality radiographs (without inclusion from C1 to S1, without inclusion of the femoral heads, or incorrect positioning, particularly of the upper limbs).

Radiography

The radiographic parameters were collected by two physicians, taking the average of the two parameters as the final value. Differences in scoliotic curvature, Risser Stage, LLD or PO severity (less than 1, 1-1.5 cm or > 1.5 cm) were again reviewed by the two evaluators. The posture implemented in the radiographic acquisition mirrors that advocated by the Scoliosis Research Society (SRS) i.e. plain full-length radiographs performed in the orthostatic position, with the anterior superior iliac spine parallel to the cassette and the beam aimed at T10. Lateral incidences were performed maintaining a horizontal gaze, with the beam at 90º to that used for the PA radiography, with the anterior superior iliac spine perpendicular to the film and with the right side of the patient to the cassette. Both feet were parallel to the shoulders, 20 to 25 cm apart, and with the fingertips resting on the clavicles.

The whole procedure was supervised by two radiology technicians at the time of radiographic acquisition, to ensure minimal variability in the results.

Parameters

The parameters evaluated were: age, sex, Risser Stage (US Risser Staging System)[22] (RS), triradiate cartilage (TC), scoliotic curvature differentiated according to the Lenke classification, leg length discrepancy, evaluated by a horizontal line running through the uppermost portion of the femoral head (LLD), and pelvic obliquity, measured by a horizontal line drawn between the most proximal point on the iliac crest and the difference between this line and the upper portion of the contralateral iliac crest.

Statistical analysis

Parametric data are presented as mean and standard deviation (SD). Nonparametric data are presented as median and interquartile range, and tested using the Mann-Whitney U test, the Kruskal-Wallis test and Spearman's correlation coefficient. Significance was assumed as a p-value <0.05. Statistical analysis was performed using IBM SPSS Statistics® (Version 25; Armonk, NY: IBM Corp.) and Excel 2017® (2017; Redmond, WA: Microsoft Corp.).

Ethics committee

As this work is retrospective, based solely on the imaging study without direct contact with patients, interviews, or application of scores, the hospital where the study was performed does not require approval by the ethics committee.

RESULTS

The mean age of the patients was ± SDof 12.44± 2.38 years; 76.3% were female and 23.8% were male. The main coronal curvatures were 21.83±15.68º and these were divided into 3 groups: patients with a scoliotic Cobb angle of 10-20º, 20-45º and> 45º, with 72.5%, 15.0% and 12.5%, respectively. According to the Lenke classification for scoliotic curves, 24 different curvatures were found. The most frequent were 1AN (25.0%), 1BN (13.8%), 5BN (11.3%), 5AN (7.5%), 5CN (7.5%) and 6CN (5%), making a total of 70.1% of the sample.

Regarding the location of the main curvatures, 32.5% were thoracic, 53.8% thoracolumbar and 13.8% lumbar. The coronal balance showed a mean value±SD of -0.49±0.15 cm and the sagittal balance of -1.14±1.33 cm, with sagittal decompensations ranging from -8.30 to 5.77 cm. LLD evaluated between the femoral heads presented a mean value of 0.52±0.50 cm; 84.4% had a discrepancy of less than 1 cm, 14.3% of 1-1.5 cm, and only one patient had a discrepancy of more than 1.5 cm. The pelvic obliquity presented similar values to those found in the evaluation of discrepancy from the femoral heads, with a mean value of 0.55±0.55cm. An analysis was also performed dividing the scoliotic sample into those with perfect alignment (LLD less than 0.10 cm) and those without perfect alignment. We concluded that even when there is a small misalignment of the lower limbs, the right lower limb is much more likely to be the longest one, as 45.6% of the population had a longer right lower limb vs 26.6% with a longer left lower limb. The remainder were considered perfectly aligned.

When conducting a more in-depth analysis of LLD, we found a tendency for the coronal balance to shift to more negative values when there is a left shortened lower limb. Therefore, there is a propensity for a coronal imbalance toward the shorter lower limb between patients with a smaller left limb compared to those with a smaller right limb, practically with statistical significance (p=0.052) (Table 1). The magnitude of the LLD did not have a statistically significant correlation with the scoliotic curvature/Cobb angle. However, these results could be different in a population with higher leg length discrepancy values.

Thus, for a population with a small LLD, the latter had a greater influence on the coronal balance than on the magnitude of the scoliotic curvature.

On the other hand, when the LLD was evaluated for different locations of the main scoliotic curvature, namely between the scoliotic population with a major thoracolumbar and a major lumbar curvature, the mean LLD value was significantly different ($p<0.01$). It was found that those with a major lumbar scoliotic curvature had a mean LLD that was about twice that of the other group (0.88 ± 0.39 cm vs 0.43± 0.42 cm). There were no statically significant differences between the Risser Stage extremes (0 and 5), despite the fact that patients with greater skeletal maturity presented higher mean LLD values than those with immature skeletons. Also the correlations between LLD, PO, CCA, SB, RS and LL were not statistically significant (Table 2). The Risser Stage most frequently found was 0, corresponding to 43.8% of the cases (Table 3). The TC was found to be mostly closed (67.5% of the study sample), and all patients with open TC presented a Risser Stage of 0.

Although the female gender had a great importance in the studied sample and therefore in the AIS (76.3%), there was no significant difference from male patients in relation to the Risser Stage values, TC, LLD (assessed through femoral head discrepancy and evaluation of pelvic obliquity) and severity of the scoliotic curvature.

Table 1. The influence of leg length discrepancy side on coronal balance.

Leg length discrepancy side	Coronal balance [median (IR)]	p- value
Perfectly aligned (<0.1cm)	-0.73 (2.37)	0.169*
Left lower limb larger	0 (2.08)	
Right lower limb larger	-0.69 (1.59)	

IR – interquartile range; * p=0.052 between left lower limb larger and right lower limb larger

Table 2. Relationship between LLD, PO, CCA, SB, RS and LL.

Variables	r	r^2	p-value
Leg length discrepancy vs Pelvic obliquity	0.788	0.621	<0.001
Leg length discrepancy vs CCA	-0.107	0.011	0.346
Leg length discrepancy vs Sagittal balance	-0.159	0.025	0.327
Leg length discrepancy vs Risser stage	0.046	0.002	0.69
Leg length discrepancy vs Lumbar lordosis	0.116	0.013	0.334
Pelvic obliquity vs Sagittal balance	-0.202	0.041	0.087
Pelvic obliquity vs Risser stage	-0.098	0.01	0.386
Pelvic obliquity vs Lumbar lordosis	0.076	0.006	0.528

Table 3. Descriptive statistics of skeletal maturity.

Risser Stage	n	(%)
0	35	(43.8)
1	7	(8.8)
2	3	(3.8)
3	8	(10)
4	13	(16.3)
5	14	(17.5)

DISCUSSION

Leg length discrepancy greater than 3 cm causes distinct gait and posture disorders. The bigger the difference, the greater and more distinct the disorders. The frequency of their occurrence is equal to the frequency of their causes.[23] However, a slight leg length discrepancy of up to 2 cm is quite common. In screening examinations performed in the years 1992-2002 by the staff of the Centre of Rehabilitation for Children and Adolescents, LLD was found in about 10% of a population of primary school children. Stricker and Hunt reported a prevalence of LLD in adults of around 15%. In about 95% of cases, the reasons for its occurrence are not known.[24-26] Our sample corroborates the published results, with slight discrepancies (<1 cm) in the majority of the population. Jan W et al. reported a shortening of the left lower limb in 86% of cases of children and adolescents treated for LLD. In our population, 63.7% of the sample revealed a shorter left lower limb relative to the contralateral limb.

Small leg length discrepancy is not felt by the individual, and it does not result in noticeable disorders in gait parameters or, if it is noticed, the observed changes are insignificant. Thus, it is often neglected by the examining person. However, even such a small discrepancy causes pelvic obliquity in the frontal plane, which in turn causes scoliosis in the lumbar region. Based on this study we verified that in an AIS population with small LLD values, the magnitude of the shortening has a stronger impact on the location rather than on the dimension of the main scoliotic curvature. We found that lumbar main scoliotic curvatures were more closely associated with lower limb discrepancies than proximal scoliotic main curvatures.

These changes are the result of asymmetry of spine static and dynamic load, as well as intervertebral disc dislocation.[26-28] Kowalik-Nitera found LLD in 71% of patients treated surgically due to lumbar disc herniation.[29] This fact demonstrates the importance of the problem. In the current literature (the last ten years) there have been practically no studies focusing on small discrepancies. Further studies should be performed to verify the importance of slight LLD in the development and type of AIS and other spine disturbances, particularly in the lumbar region.

CONCLUSIONS

The initial analysis of this study effectively proves a female majority in the domain of adolescent idiopathic scoliosis. In most patients with leg length discrepancy, it is the left side that is shortened. Also, the magnitude of the LLD is closely related to the location of the main scoliotic curvature and the coronal balance. These results demonstrate that in a population with AIS and small LLD values, the extent of the shortening has a stronger impact on the location than on the dimension of the scoliotic curvature. A more thorough study on the importance of LLD <1 cm in the development of biomechanical changes in the spine would therefore be of great interest.

All authors declare no potential conflict of interest related to this article.

CONTRIBUTION OF THE AUTHORS: Each author made significant individual contributions to this manuscript. EMP (0000-0002-4036-7478)*, JA (0000-0002-7468-085X)*, AMC (0000-0002-5363-8628)*, MMS(0000-0002-6214-8460)*, JM (0000-0002-0296-1097)*, AT (0000-0002-9617-8473)*, and AM (0000-0001-7287-7475)* certify that each author participated in and contributed sufficiently to the work to take public responsibility for the suitability of the experimental design and method, and that this final version was reviewed and approved for submission and/or publication. We also certify that the sequence of authorship below is identical to that shown in the submitted manuscript. *ORCID (Open Researcher and Contributor ID).

REFERENCES

1. Enjolras O, Chapot R, Merland JJ. Vascular anomalies and the growth of limbs: a review. J Pediatr Orthop B. 2004;13(6):349-57.
2. Aaron AD, Eilert ED. Results of Wagener and Ilizarov methods of limb-lengthening. J Bone Joint Surg A. 1996;78(1):20-9.
3. Stricker SJ, Hunt T. Evaluation of leg discrepancy in children. Int Pediatr. 2004;19(3):134-42.
4. Walsh M. Leg length discrepancy – an experimental study of compensatory changes in three dimensions using gait analysis. Gait Posture. 2000;12(2):156-61.
5. Young RS, Andrew PD, Cummings GS. Effect of simulating leg length inequality on pelvic torsion and trunk mobility. Gait Posture. 2000;11:217-23.
6. Zabjek KF, Leroux MA, Coillard C, Martinez X, Griffet J. Simard G, et al. Acute postural adaptation induced by shoe lift in idiopathic scoliosis patients. Eur Spine J. 2001;10(2):107-13.
7. D'Amico M. Scoliosis and leg asymmetries: a reliable approach to assess wedge solutions efficacy. Stud Health Technol Inform. 2002;88:285-9.

8. Abaziewicz L., Nowakowski A. Scoliosis and faulty posture [Polish]. Chir Narz Ruchu Ortop Pol. 1996;61(3):247-50.
9. Rose R. Fuentes A, Hamel BJ, Dizialo DJ. Pediatric leg length discrepancy: causes and treatments. Orthop Nurs. 1999;18(2):21-9.
10. Skwarcz A, Majcher P. Rehabilitation in scoliosis. In: Medical rehabilitation [Polish]. Wrocław: Urban & Partner; 2003. p. 185-237.
11. Raczkowski JW, Daniszewska B, Zolynski K. Functional scoliosis caused by leg length discrepancy. Arch Med Sci. 2010;6(3):393-8.
12. Luk KD, Lee CF, Cheung KM, Cheng JC, Ng BK, Lam TP, et al. Clinical effectiveness of school screening for adolescent idiopathic scoliosis: a large population-based retrospective cohort study. Spine (Phila Pa 1976). 2010;35(17):1607–14.
13. Soucacos PN, Zacharis K, Gelalis J, Soultanis K, Kalos N, Beris A, et al. Assessment of curve progression in idiopathic scoliosis. Eur Spine J. 1998;7(4):270–7.
14. Tan KJ, Moe MM, Vaithinathan R, Wong HK. Curve progression in idiopathic scoliosis: follow-up study to skeletal maturity. Spine (Phila Pa 1976). 2009;34(7):697–700.
15. Wu H, Ronsky JL, Cheriet F, Harder J, Kupper JC, Zernicke RF. Time series spinal radiographs as prognostic factors for scoliosis and progression of spinal deformities. Eur Spine J. 2011;20(1):112–7.
16. Hidekazu S, Kenji E, Jun M, Hiroto K, Hidetoshi T, Kengo Y. Clasped position for measurement of sagittal spinal alignment. Eur Spine J. 2010;19(5):782–6.
17. Aota Y, Saito T, Uesugi M, Ishida K, Shinoda K, Mizuma K. Does the fists-on-clavicles position represent a functional standing position? Spine (Phila Pa 1976). 2009;34(8):808–12.
18. Faro FD, Marks MC, Pawelek J, Newton PO. Evaluation of a functional position for lateral radiograph acquisition in adolescent idiopathic scoliosis. Spine (Phila Pa 1976). 2004;29(20):2284–9.
19. Horton WC, Brown CW, Bridwell KH, Glassman SD, Suk SI, Cha CW. Is there an optimal patient stance for obtaining a lateral 36 radiograph? A critical comparison of three techniques. Spine (Phila Pa 1976). 2005;30(4):427–33.
20. Marks M, Stanford C, Newton P. Which lateral radiographic positioning technique provides the most reliable and functional representation of a patient's sagittal balance? Spine (Phila Pa 1976). 2009;34(9):949–54.
21. Stokes IA. Three-dimensional terminology of spinal deformity. A report presented to the scoliosis research society by the scoliosis research society working group on 3-D terminology of spinal deformity. Spine (Phila Pa 1976). 1994;19(2):236–48.
22. Bitan FD, Veliskakis KP, Campbell BC. Differences in the Risser grading systems in the United States and France. Clin Orthop Relat Res. 2005;(436):190–5.
23. Raczkowski JW, Daniszewska B, Zolynski K. Functional scoliosis caused by leg length discrepancy. Arch Med Sci. 2010;6(3):393-8.
24. Stricker SJ, Hunt T. Evaluation of leg discrepancy in children. Int Pediatr. 2004;19(3):134-42.
25. Raczkowski JW. Faulty postures in children from elementary schools. In: Anthropology and Medicine [Polish]. Poland: University of Lodz; 1996. p. 291-300.
26. Gurney B. Leg length discrepancy. Gait Posture. 2002;15:195-206.
27. Bhave A, Paley D, Herzenberg JE. Improvement in gait parameters after lengthening for treatment of limb-length discrepancy. J Bone Joint Surg Am. 1999;61(4):529-34.
28. Song KM, Halliday SE. The effect of limb length discrepancy on gait. J Bone Joint Surg 1997;79(11):1690-8.
29. Nitera-Kowalik A. Thermographical evaluation of effectiveness of rehabilitation exercises in patients after microsurgical treatment of lumbo-sacral spine. Medical University of Lodz; 2004.

IMPORTÂNCIA DO ÂNGULO CLAVICULAR E ALTURA DO CORACOIDE NA ESCOLIOSE IDIOPÁTICA

THE IMPORTANCE OF CLAVICLE ANGLE AND HEIGHT OF THE CORACOID PROCESS IN IDIOPATHIC SCOLIOSIS

LA IMPORTANCIA DEL ÁNGULO CLAVICULAR Y DE LA ALTURA DEL PROCESO CORACOIDE EN ESCOLIOSIS IDIOPÁTICA

Cristiano Magalhães Menezes,[1] Rodrigo Souza Lima,[1] Roberto Sakamoto Falcon,[1] Reinaldo Elias de Souza Junior[2]

1. Hospital Ortopédico / Lifecenter, Cirurgia de Coluna, Belo Horizonte, MG, Brasil.
2. Universidade Federal Goiás, Acadêmico Medicina, Goiânia, GO, Brasil.

RESUMO

Objetivo: O objetivo deste estudo é correlacionar os parâmetros do alinhamento do ombro com o valor de ângulo Cobb da curva torácica proximal no pré e pós-operatório. Métodos: Foi realizado um estudo com base em coleta de dados retrospectivos, em que foram avaliados 30 prontuários e exames radiográficos de pacientes submetidos ao tratamento cirúrgico para a correção da deformidade na EIA em um único centro, no período de 2010 a 2017. Resultados: O risco de apresentar CHD >3mm no pós-operatório de 1 ano foi semelhante entre os pacientes que apresentavam CTA menor ou igual a 25 graus e naqueles em que esta era maior que 25 graus e não estruturadas. (Risco relativo=1.75, P-valor=0.552). O risco de apresentar CA>2 graus no pós-operatório de 1 ano foi semelhante entre os pacientes que apresentavam curva torácica alta (CTA) menor ou igual a 25 graus e naqueles em que esta era maior que 25 graus e não estruturadas (Risco relativo=1.31, P-valor=0.567). Conclusão: Observamos que quando a curva torácica proximal não é estruturada, mesmo com elevado valor de ângulo Cobb, não há necessidade de instrumentação, apresentando um satisfatório alinhamento dos ombros no pós-operatório. ***Nível de evidência III; Retrospectivo e Comparativo.***

Descritores: Escoliose; Etiologia; Patogênese; Pesquisa.

ABSTRACT

Objective: The aim of this study was to correlate the parameters of shoulder alignment with the Cobb angle value of the proximal thoracic curve in the pre and postoperative periods. Methods: A retrospective data collection study was carried out, in which 30 medical records and radiographic examinations of patients submitted to surgical treatment for correction of deformity in AIS were performed in a single center from 2010 to 2017. Results: The risk of CHD> 3 mm at 1 year postoperatively was similar between patients who had high thoracic curve (HTC) less than or equal to 25 degrees and those who had HTC greater than 25 degrees and not structured (relative risk = 1.75, P-value = 0.552). The risk of presenting CA> 2 degrees in the postoperative period of 1 year was similar between patients having HTC less than or equal to 25 degrees and those who had HTC greater than 25 degrees and not structured (relative risk = 1.31, P-value = 0.567).Conclusions: We observed that when the proximal thoracic curve is not structured, even with a high Cobb angle, there is no need for instrumentation, presenting a satisfactory shoulder alignment in the postoperative period. ***Level of evidence III; Retrospective and Comparative.***

Keywords: *Scoliosis; Etiology; Pathogenesis; Research.*

RESUMEN

Objetivo: El objetivo de este estudio fue correlacionar los parámetros de alineación del hombro con el valor de ángulo de Cobb de la curva torácica proximal en los periodos pre y postoperatorio. Métodos: Se realizó un estudio retrospectivo de recolección de datos, en el que se evaluaron 30 registros médicos y exámenes radiográficos de pacientes sometidos al tratamiento quirúrgico para la corrección de la deformidad en EIA en un solo centro desde 2010 hasta 2017. Resultados: El riesgo de CHD > 3 mm a 1 año de postoperatorio fue similar entre los pacientes que tenían curva torácica alta (CTA) menor o igual a 25 grados y los que tenían CTA mayor que 25 grados y no estructuradas (riesgo relativo = 1,75, P = 0,552). El riesgo de presentar CA > 2 grados en el postoperatorio de 1 año fue similar entre los pacientes que presentaban CTA menor o igual a 25 grados y en los con CTA mayor que 25 grados y no estructuradas (riesgo relativo = 1,31, P = 0,567). Conclusiones: Observamos que cuando la curva torácica proximal no está estructurada, incluso con ángulo de Cobb grande, no es necesaria la instrumentación, y hay alineación satisfactoria del hombro en el postoperatorio. ***Nivel de evidencia III; Retrospectivo y Comparativo.***

Descriptores: *Escoliosis; Etiología; Patogénesis; Investigación.*

INTRODUÇÃO

Bons resultados, com o tratamento cirúrgico da escoliose idiopática do adolescente (EIA), são frequentemente atribuídos à correção adequada das curvas estruturadas nos três planos: axial, coronal e sagital. Porém, outros fatores, como a altura dos ombros e a correção da gibosidade, desempenham um papel importante na avaliação positiva do tratamento instituído. Tais fatores influenciam não apenas na percepção de um bom resultado cirúrgico, mas

Estudo realizado no Hospital Lifecenter, Av. do Contorno, 4747 - Funcionários, Belo Horizonte - MG, 30110-921
Correspondence: Rodrigo Souza Lima. SHIS QI 28 conj. 12 casa 14. Brasília, DF, Brasil. rodrigosouzzalima@gmail.com

CC BY

http://dx.doi.org/10.1590/S1808-185120191803196866

Coluna/*Columna.* 2019;18(3):196-9

Recebido em 28/04/2018 aceito em 30/10/2018

também na satisfação dos pacientes com a terapia e o seu bem-estar psicológico após o procedimento.[1]

A dupla curva torácica, na escoliose idiopática do adolescente (EIA), é uma deformidade bem conhecida. Nesse sentido, o alinhamento do ombro é um componente importante que deve ser levado em consideração nessas deformidades[2] posto que o ombro esquerdo é, frequentemente, mais baixo em relação ao direito. Com efeito, a característica das curvas torácicas proximais necessita ser correlacionada com essas alterações no intuito de se obter bons resultados cirúrgicos.[3]

Um dos objetivos nos pós-operatório é alcançar um alinhamento satisfatório dos ombros. Inicialmente, o cirurgião deve determinar se há necessidade de instrumentar a curva torácica proximal (TP). Convém ressaltar que alguns dados clínicos e radiográficos auxiliam nesta tomada de decisão, como, por exemplo: se o ombro esquerdo for mais elevado; a transição da curva TP para o torácica principal é abaixo de T5; TP estruturada; cifose regional entre T2 e T5 maior que 25 graus.[4]

Estudos anteriores demonstraram que medidas de exames radiográficos, avaliando o alinhamento do ombro no pré-operatório, como o ângulo clavicular (AC), a altura do coracoide e o alinhamento das costelas, são valores preditivos para um bom resultado no pós-operatório, porém ainda não está claro até que ponto esses fatores são relevantes para a tomada de decisão.[5]

Desse modo, o objetivo deste estudo é correlacionar os parâmetros do alinhamento do ombro com o valor de ângulo cobb da curva torácica proximal no pré e pós-operatório.

MATERIAIS E MÉTODOS

Foi realizado um estudo com base em coleta de dados retrospectivos. Após assinatura do TCLE e aprovação no comitê de ética, número 81028517.0.0000.5135, foram avaliados 30 prontuários e exames radiográficos de pacientes submetidos ao tratamento cirúrgico para correção da deformidade na EIA, em um único centro, no período de 2010 a 2017.

A partir desse ponto, foram incluídos pacientes entre 10 a 18 anos, com diagnóstico de EIA, classificados por Lenke, como tipos: 1, 3, 5 e 6. E, paralelamente, excluídos do estudo todos os casos que apresentaram curvas torácicas proximais estruturadas, Lenke: 2 e 4, bem como aqueles pacientes com deformidades escolióticas não idiopáticas ou com segmento menor que 1 ano.

Importa esclarecer que a avaliação radiográfica foi realizada por meio dos seguintes parâmetros: diferença da altura do coracoide(CHD), ângulo clavicular (CA),incidência pélvica (IP), versão pélvica (VP), inclinação sacral (IS), lordose lombar (LL), cifose torácica principal T5T12(CT) e os ângulos de Cobb da curva torácica proximal, curva torácica principal e curva toracolombar/lombar.

Convém notar que a mensuração da Diferença de altura do coracoide (CHD) foi realizada pela diferença de altura, em milímetros, entre as linhas horizontais passando através da margem superior de cada processo coracoide. O valor do ângulo clavicular (CA) foi obtido entre a linha que passa pelos pontos mais altos da clavícula e o plano horizontal. (Figura 1)

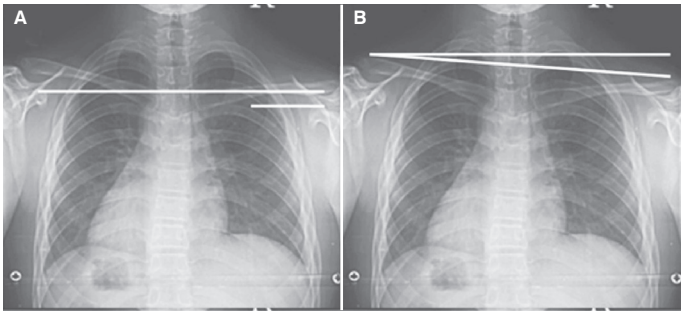

Figura 1. A: CHD B: CA.

Após a realização das medidas desses parâmetros, os pacientes foram divididos em dois grupos de acordo com a curva torácica proximal não estruturada. O primeiro grupo alocou os pacientes que obtiveram CTA menor ou igual a 25 graus. O segundo, os pacientes que tiveram a CTA maior que 25 graus e não estruturadas, ou seja, os que, após realizadas as radiografias com inclinação lateral, os valores ficavam abaixo dos 25 graus, como preconizado na classificação de Lenke. Esses dois grupos foram correlacionados com os parâmetros do nivelamento do ombro.

Por fim, as medidas foram realizadas, utilizando o *software Surgimap Spine* (*Nemaris* Inc., New York, NY), pelo mesmo examinador observado nas radiografias pré-operatórias e após um ano de segmento.

Análise estatística

Em princípio, vale ressaltar que foi utilizado o teste de *Shapiro-Wilke Wilcoxon* para verificar a normalidade da distribuição das variáveis lordose lombar e incidência pélvica.

Duas tabelas de contingência foram construídas, considerando o valor da curva torácica alta, como variável de exposição, e os valores da diferença de altura coracoide e do ângulo clavicular, no pós-operatório de um ano, como variáveis de desfecho, separadamente. A partir dessas tabelas, foram calculados os riscos relativos. O teste exato de Fisher foi utilizado para verificar a significância estatística deste bem como o nível de significância de 95% foi considerado para todos os testes estatísticos utilizados.

RESULTADOS

É relevante apontar, de início, que foram avaliados 30 pacientes, com idade média de 15.23 anos, (Figura 2) 80% sexo feminino e 20% do sexo masculino.

Quanto à classificação de Lenke, 34% dos pacientes eram do tipo 1;23% do tipo 3; 17% do tipo 5 e 26% do tipo 6, cuja curva torácica alta média, no período pré-operatório, foi de 23.30 graus (7 a 36 graus). Por conseguinte, em 14 desses pacientes, a curva torácica alta apresentou valor menor ou igual a 25 graus e, em 16 pacientes, valor maior que 25 graus. Como todas as curvas eram compensatórias, nenhuma foi incluída na instrumentação cirúrgica.

Ou seja, nos exames pré-operatórios, a média da diferença de altura coracoide (CHD) foi de 1.42mm nos pacientes CTA, menor ou igual a 25 graus e 6,75mm naqueles, em que esta foi maior que 25 graus, e não estruturadas. (Tabela 1)

Assim, observou-se que, na avaliação do ângulo clavicular (CA), durante o pré-operatório, a média do ângulo clavicular foi de 1.71

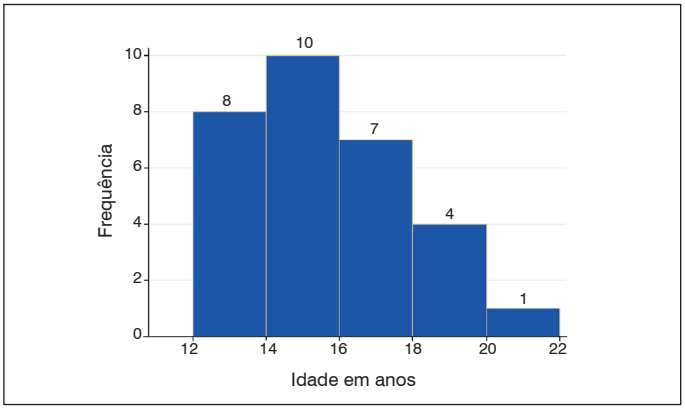

Figura 2. Distribuição dos participantes segundo a idade.

Tabela 1. Média da diferença da altura do coracoide em relação a curva torácica proximal estruturadas e não estruturadas no pré operatório.

			N	média	desvio padrão
CHD	Pré-operatório	CTA≤25	14	1,42	0,93
		CTA>25	16	6,75	1,25

graus nos pacientes com CTA menor ou igual a 25 graus e 4,36 graus naqueles em que este foi maior que 25 graus e não estruturada. (Tabela 2)

Com efeito, no período pós-operatório, a média da diferença de altura coracoide foi de 1.17mm nos pacientes em que a curva torácica alta foi menor ou igual a 25 graus e 1.68mm naqueles em que esta foi maior que 25 graus e não estruturada. (Tabela 3)

E, ainda, após 01 ano de segmento, a média da diferença de altura coracoide foi de 1 grau nos pacientes cuja curva torácica alta foi menor ou igual a 25 graus e 1.2 graus naqueles em que esta foi maior que 25 graus e não estruturada. (Tabela 4)

O risco de apresentar CHD>3mm, no pós-operatório de 1 ano, foi semelhante entre os pacientes que apresentavam CTA menor ou igual a 25 graus e naqueles em que esta era maior que 25 graus, e não estruturadas. (Risco relativo=1.75, P-valor=0.552). (Tabela 5)

O risco de apresentar CA>2 graus, no pós operatório de 1 ano, foi semelhante entre os pacientes que apresentavam CTA menor ou igual a 25 graus e naqueles em que esta era maior que 25 graus e não estruturadas (Risco relativo=1.31, P-valor=0.567). (Tabela 6)

Impende acrescentar que as tabelas 7 e 8 demonstram os valores médios no plano sagital da lordose lombar e incidência pélvica durante o pré e pós operatório.

A tabela 7, acima indicada, apresenta as medidas resumo, resultantes do teste de normalidade e do teste *Wilcoxon* pareado para a variável lordose lombar em graus.

Acima, observam-se as medidas resumo, resultantes do teste de normalidade e do teste *Wilcoxon* pareado para a variável lordose lombar em graus.

Em razão dos resultados acima, notou-se que, nos exames pós-operatório, em 29 pacientes (96,7%), o *mismatch*, após 1 ano, foi considerado ideal (+/- 09 graus) sendo que em 1 paciente (3,3%) isso não ocorreu.

DISCUSSÃO

O tratamento da escoliose idiopática apresentou consideráveis mudanças, ao longo do tempo, devido aos avanços nos procedimentos e técnicas cirúrgicas. Muitos fatores contribuem para a satisfação do paciente após a cirurgia, como, por exemplo,a correção da curva no plano coronal e o alinhamento dos ombros.[6]

Nesse contexto, infere-se que a avaliação do equilíbrio dos ombros é uma das medidas mais importantes no pós-operatório para consideramos uma cirurgia bem sucedida.[7,8] haja vista que, recentemente, vários métodos têm sido utilizados para determinar o equilíbrio dos ombros no pré e pós-operatório. Com efeito, os avanços tecnológicos das imagens radiológicas, possibilitaram a digitalização de dados radiográficos e, consequentemente, avaliações mais precisas, o que torna as medidas mais confiáveis.[9,10]

Hong et al.,[9] após realizar um estudo com 90 pacientes, comparando 4 diferentes técnicas de mensuração da altura do ombro, concluiu que os Métodos CHD e CA são os mais confiáveis. Terheyden et al.[10] considerou que CHD <4mm e CA <3° são bons parâmetros de resultados pós-operatório.

A partir desse ponto, nosso serviço segue o protocolo de instrumentar todas as curvas torácicas proximais estruturadas. Considerando tais observações, Lenke tipo 2 e 4. Lenke etal. demonstraram, em seu estudo, que as curvas torácicas proximais, quando apresentam ângulo de Cobb>25°, nas radiografias inclinadas, são consideradas como curvas estruturadas, e, por tal razão, ressalta-se a necessidade de incluí-las na instrumentação.[11]

Desse modo, no presente estudo, avaliamos a relação da curva torácica alta (CTA) não estruturada com o desnivelamento dos ombros. Observamos que, quanto maior o ângulo Cobb na CTA, consequentemente, maiores também foram o CHD e CA. Porém, após um ano de tratamento cirúrgico, demonstramos valores de CHD <3mm e CA <2°, corroborando com a literatura no que tange à não necessidade de instrumentar as CTA não estruturadas. Sobre esses estudos, Suh et al. avaliaram 89 pacientes, identificando os fatores que causam desalinhamento no ombro, após o tratamento cirúrgico, e concluíram que as curvas torácicas proximais com ângulo cobb<25°, nas radiografias inclinadas, não precisam ser instrumentadas.[12]

Vale reiterar, ainda, a nossa observação atinentes os riscos de os pacientes apresentarem valores de CHD >3mm e CA > 2° no pós operatório de 01 ano, os quais foram semelhantes entre os exames com baixo valor Cobb ou alto valor Cobb nas curvas torácicas proximais não estruturadas.

Ante o exposto, nosso serviço tem como protocolo avaliar o plano sagital em todos os pacientes durante o pré e pós-operatório, visto que, após um ano de seguimento, em 96,7% dos pacientes, alcançamos o *mismatch* ideal demonstrando um bom resultado cirúrgico.

Tabela 2. Média do ângulo clavicular em relação a curva torácica proximal estruturadas e não estruturadas no pré-operatório.

			N	Média	Desvio padrão
CA	Pré-operatório	CTA≤25	14	1,71	0,91
		CTA>25	16	4,36	1,09

Tabela 3. Média da diferença da altura do coracoide em relação a curva torácica proximal estruturadas e não estruturadas no pós-operatório.

			N	Média	Desvio padrão
CHD	Pós-operatório	CTA≤25	14	1,17	0,93
		CTA>25	16	1,68	1,25

Tabela 4. Média do ângulo clavicular em relação a curva torácica proximal estruturadas e não estruturadas no pós-operatório.

			N	Média	Desvio padrão
CA	Pós-operatório	CTA≤25	14	1	0,91
		CTA>25	16	1,2	1,09

Tabela 5. Risco de apresentar diferença de altura do coracoide maior que 3mm.

		CHD >3mm	CHD <3mm	Total	Risco relativo (IC 95%)	P-valor
CHD	CTA≤25	1	13	14	---	---
	CTA>25	2	14	16	1,75 (0,17-17,29)	0,552

Tabela 6. Risco de apresentar ângulo clavicular maior que 2 graus.

		CA >2 º	CA <2º	Total	Risco relativo (IC 95%)	P-valor
CA	CTA≤25	2	12	14	---	---
	CTA>25	3	13	16	1,31 (0,25-6,76)	0,567

Tabela 7. Média lordose lombar no pré e pós-operatório.

LL	n	Média	Desvio padrão	Mínimo	Máximo	teste Shapiro-Wilk (P-valor)	Teste Wilcoxon pareado (P-valor)
pré-op	30	54,03	15,27	14	78	0,329	0,399
pós-op	30	52,20	10,88	27	68	0,097	

Tabela 8. Média incidência pélvica no pré e pós-operatório.

I P	n	média	Desvio padrão	Mínimo	Máximo	teste Shapiro-Wilk (P-valor)	Teste Wilcoxon pareado (P-valor)
pré-op	30	53,41	11,28	34	79	0,490	0,474
pós-op	30	51,20	9,15	31	71	0,769	

CONCLUSÃO

No presente trabalho, observamos que, quando a curva torácica proximal não é estruturada, mesmo com elevado valor de ângulo cobb, não há necessidade de instrumentação por apresentar um satisfatório alinhamento dos ombros no pós-operatório. Por conseguinte, esse estudo tem como mote corroborar com classificação de Lenke, demonstrando a não necessidade de instrumentar a curva torácica proximal não estruturada.

Todos os autores declaram não haver nenhum potencial conflito de interesses referente a este artigo.

CONTRIBUIÇÃO DOS AUTORES: Cada autor fez contribuições individuais significativas para este artigo. CMM (0000-0001-6670-5159)* e RSL (0000-0002-3164-420X)* foram os principais contribuintes para a redação do artigo. CMM, RSF (0000-0001-9666-0377)* e RSL realizaram os procedimentos cirúrgicos e o acompanhamento do paciente e reuniram os dados clínicos. CMM, RSL, RESJ (0000-0003-4909-168X)* avaliaram os dados da análise estatística. CMM, RSL e RESJ realizaram a revisão da literatura, revisaram a produção e contribuíram para o conceito intelectual do estudo. *ORCID (*Open Researcher and Contributor ID*).

REFERÊNCIAS

1. Haher TR, Merola A, Zipnick RI, Gorup J, Mannor D, Orchowski J. (1995) Meta-analysis of surgical outcome in adolescent idiopathicscoliosis. A 35-year English literature review of 11,000 patients. Spine (Phila Pa 1976). 1995;20(14):1575–84.
2. Terheyden JH, Wetterkamp M, Gosheger G, Bullmann V, Lijenqvist U, Lange T, et al. Predictors of shoulder level after spinal fusion in adolescente idiopathic scoliosis. Eur Spine J. 2016;27(2):370-80.
3. Qiu XS, Ma WW, Li WG, Wang B, Yu Y, Zhu ZZ, et al. Discrepancy between radiographic shoulder balance and cosmetic shoulder balance in adolescent idiopathic scoliosis patients with double thoracic curve. Eur Spine J. 2009;18(1):45-51.
4. Andújar ALF, Rocha LEMR, Menezes CM. Surgical Techniques for Adolescent Idiopathic Scoliosis and the Selection of Fusion Levels. Aospine master series. 2017.
5. Zheng CK, Kan WS, Li P, Zhao ZG, Li K. Treatment for severe idiopathic upper thoracic scoliosis in adolescence. J Spinal Disord Tech. 2013;26(2):107-11.
6. Hong JY, Suh SW, Yang JH, Park SY, Han JH. Reliability Analysis of Shoulder Balance Measures. Spine (Phila Pa 1976). 2013;38(26):E1684-90.
7. Asher M, Min Lai S, Burton D, Manna B. The reliability and concurrent validity of the Scoliosis Research Society-22 patient questionnaire for idiopathic scoliosis. Spine (Phila Pa 1976). 2003;28(1):63–9.
8. Smith PL, Donaldson S, Hedden D, Alman B, Howard A, Stephens D, et al. Parents' and patients' perceptions of postoperative appearance in adolescent idiopathic scoliosis. Spine (Phila Pa 1976). 2006;31(20):2367–74.
9. Hong JY, Suh SW, Modi HN, Hur CY, Song HR, Park JH. Reliability analysis for radiographic measures of lumbar lordosis in adult scoliosis: a casecontrol study comparing 6 methods. Eur Spine J. 2010;19(9):1551–7.
10. Hwang JH, Modi HN, Suh SW, Hong JY, Park YH, Park JH, et al. Reliability of lumbar lordosis measurement in patients with spondylolisthesis: a case-control study comparing the Cobb, centroid, and posterior tangent methods. Spine (Phila Pa 1976). 2010;35(18):1691–700.
11. Lenke LG, Betz RR, Harms J, Bridwell KH, Clements DH, Lowe TG, et al. Adolescent idiopathic scoliosis: a new classification to determine extent of spinal arthrodesis. J Bone Joint Surg Am. 2001;83-A(8):1169-81.
12. Hong JY, Suh SW, Modi HM, Yang JH, Park SY. Analysis of factors that affect shoulder balance after correction surgery in scoliosis: a global analysis of all the curvature types. Eur Spine J. 2013;22(6):1273-85.

QUAL O MELHOR NÍVEL DISTAL DE ATRODESE NA FUSÃO LOMBAR DO PACIENTE COM ESCOLIOSE IDIOPÁTICA DO ADOLESCENTE: L3 OU L4?

WHAT IS THE BEST DISTAL LEVEL OF ARTHRODESIS IN LUMBAR FUSION IN PATIENTS WITH ADOLESCENT IDIOPATHIC SCOLIOSIS: L3 OR L4?

¿CUAL ES EL MEJOR NIVEL DISTAL DE ARTRODESIS EN LA FUSIÓN LUMBAR EN PACIENTES CON ESCOLIOSIS IDIOPÁTICA DEL ADOLESCENTE: L3 O L4?

Murilo Tavares Daher,[1,2] Nilo Carrijo Melo,[1] Vinício Nunes Nascimento,[1] Pedro Felisbino Jr,[1] Brenda Cristina Ribeiro Araújo,[1] Sérgio Daher,[1] Marcelo Fouad Rabahi[2]

1. Centro de Reabilitação e Readaptação Dr. Henrique Santillo, Grupo de Coluna – CRER, Goiânia, GO, Brasil.
2. Universidade Federal de Goiás, Faculdade de Medicina, Departamento de Ortopedia e Traumatologia - DOT/FM/UFG, Goiânia, GO, Brasil.

RESUMO

Objetivo: Avaliar o alinhamento coronal em pacientes com escoliose idiopática do adolescente com curvas lombares estruturadas submetidos ao tratamento cirúrgico, realizando uma comparação entre o alinhamento coronal no grupo fusionado até L3 e o grupo fusionado até L4. Métodos: Estudo retrospectivo de coorte. Avaliados pacientes submetidos ao tratamento cirúrgico com artrodese da curva lombar com alta densidade de parafusos, com pelo menos 6 meses de seguimento. Radiograficamente, foram analisados: alinhamento coronal, altura dos ombros e resultado funcional através do questionário SRS30. Resultados: Um total de 25 pacientes foram analisados, sendo 23 do sexo feminino e 2 do sexo masculino, com idade média de 15,2 anos (12 a 29 anos) na data da cirurgia. Os pacientes foram subdivididos em dois grupos. Grupo A: nível distal de fusão em L3. Grupo B: nível distal de fusão em L4. O grupo A teve um n total de 15 pacientes e o grupo B um n total de 10 pacientes. Não houve diferença estatisticamente significativa entre os grupos A e B quando comparados em relação ao alinhamento coronal (equilibrados x não-equilibrados). Entretanto, quando comparados em relação ao valor em milímetros do alinhamento coronal (AC), observou-se menores valores de AC no grupo A, com significância estatística. Não foi observada diferença entre os grupos A e B no que diz respeito ao questionário SRS30. Conclusões: Os pacientes com escoliose idiopática do adolescente, submetidos à artrodese da curva lombar, têm um melhor alinhamento coronal quando o nível distal de fusão é L3. ***Nível de evidência III; Estudo Retrospectivo Comparativo (Baseado em Dados Colhidos Prospectivamente).***

Descritores: Escoliose; Resultado de Tratamento; Qualidade de Vida; Fusão Vertebral.

ABSTRACT

Objective: To evaluate coronal alignment in patients with idiopathic adolescent scoliosis with structured lumbar curves submitted to surgical treatment by comparing coronal alignment in the group fusion up to L3 and the group fusion up to L4. Methods: Retrospective cohort study. We evaluated patients submitted to surgical treatment with arthrodesis of the lumbar curve with high density of screws with at least 6 months of follow-up. Radiographically, coronal alignment, shoulder height and functional outcome were analyzed through SRS30 questionnaire. Results: A total of 25 patients were analyzed, of which 23 were female and 2 were male, with a mean age of 15.2 years (12 to 29 years) at the time of surgery. The patients were divided into two groups. Group A, n = 15: Distal level of fusion in L3 and Group B, n = 10: distal level of fusion in L4. There was no statistically significant difference between Groups A and B when compared to coronal alignment (balanced vs. unbalanced). However, when compared with the coronal alignment (CA) values, lower values of CA were observed in Group A, with statistical significance. No difference was observed between Groups A and B with respect to the SRS30 questionnaire. Conclusions: Patients with idiopathic adolescent scoliosis submitted to arthrodesis of the lumbar curve have a better coronal alignment when the distal fusion level is L3. ***Level of evidence III; Comparative Retrospective Study (Based on Prospectively Collected Data).***

Keywords: *Scoliosis; Treatment Outcome; Quality of Life; Spinal Fusion.*

RESUMEN

Objetivo: Evaluar la alineación coronal en pacientes con escoliosis idiopática del adolescente con curvas lumbares estructuradas sometidos al tratamiento quirúrgico, haciendo una comparación entre la alineación coronal en el grupo con fusión hasta L3 y el grupo con fusión hasta L4. Métodos: Estudio retrospectivo de cohorte. Se evaluaron pacientes sometidos a tratamiento quirúrgico con artrodesis de curva lumbar con alta densidad de tornillos, con al menos 6 meses de seguimiento. Radiográficamente, se analizaron alineación coronal, altura de los hombros y resultado funcional mediante el cuestionario SRS30. Resultados: Un total de 25 pacientes fueron analizados, de los cuales 23 eran del sexo femenino y 2 del sexo masculino, con edad promedio de 15,2 años (12 a 29 años) en el momento de la cirugía. Los pacientes fueron divididos en dos grupos. Grupo A, n = 15: nivel distal de fusión en L3. Grupo B, n = 10: nivel distal de fusión en L4. No hubo diferencia estadísticamente significativa entre los grupos A y B en comparación con la alineación coronal (equilibrados x no

Estudo realizado no Grupo de Coluna do Centro de Reabilitação e Readaptação Dr. Henrique Santillo - CRER, Goiânia, GO, Brasil.
Correspondência: Rua 70, 351, apto 302, Jardim Goiás, Goiânia, GO, Brasil. 74810-350. murilodaher@uol.com.br

CC BY

http://dx.doi.org/10.1590/S1808-185120191803197205

Recebido em 30/04/2018 aceito em 23/10/2018

equilibrados). Sin embargo, en comparación con los valores de alineación coronal (AC), se observaron valores de AC más bajos en el grupo A, con significación estadística. No se observó diferencia entre los grupos A y B con respecto al cuestionario SRS30. Conclusiones: Los pacientes con escoliosis idiopática del adolescente sometidos a artrodesis de la curva lumbar tienen mejor alineación coronal cuando el nivel distal de fusión es L3. ***Nivel de evidencia III, Estudio Retrospectivo Comparativo (Basado en Datos Obtenidos Prospectivamente).***

Descriptores: *Escoliosis; Resultado del Tratamiento; Calidad de Vida; Fusión Vertebral.*

INTRODUÇÃO

A definição do nível de artrodese é o fator individual mais importante no resultado pós-operatório da cirurgia de correção da escoliose idiopática.[1] Historicamente os critérios de fusão foram evoluindo ao longo dos anos, acompanhando as mudanças nas técnicas de correção e instrumentação da coluna vertebral.[2]

No início da cirurgia de escoliose, no período de correção com gesso, Risser propunha uma artrodese até a vértebra paralela ao solo após a aplicação do gesso.[3] Nos anos 70, no início da instrumentação vertebral, Harrington propôs que a artrodese deveria se estender um nível acima do Cobb proximal e dois níveis abaixo do Cobb distal, desde que estivesse na zona estável (entre os forames de S1).[4] Posteriormente, já na era moderna da cirurgia de coluna, Moe[5] estabeleceu a vértebra neutra (VN) como limite da artrodese e, posteriormente, King, em um estudo retrospectivo, mostrou melhores resultados quando a artrodese se estendia até a vertebra estável (VE).[6]

Mais recentemente, Lenke popularizou o conceito de vértebra tocada (VT) como o nível adequado de artrodese para algumas curvas. Descreveu-se, posteriormente, o termo vertebra substancialmente tocada (VST) que seria a primeira vértebra tocada pela linha sacral mediana desde que tocando o pedículo.[7] Ao mesmo tempo, Suk propôs uma classificação que define o nível distal de artrodese lombar de acordo com a rotação e translação de L3 nas radiografias em inclinação,[1] não existindo, portanto, consenso quanto ao nível distal ideal.

Todos esses critérios foram estabelecidos com o intuito de diminuir o número de níveis artrodesados, o que é ainda mais importante quando a artrodese se estende até a curva lombar.[8,9] Apesar de alguns estudos demonstrarem maior índice de dor lombar e maior degeneração discal quanto mais distal for a artrodese, existem alguns estudos que demonstram maior desequilíbrio coronal com artrodeses mais curtas.[7,10-13]

O objetivo do estudo é comparar os resultados clínicos e radiográficos dos pacientes submetidos a artrodese posterior parando em L3 ou L4. Além disso, comparar os critérios estabelecidos na literatura para definição do nível distal de artrodese (Suk[1] e vértebra estável) e comparar com os critérios estabelecidos pelo autor.

MATERIAIS E MÉTODOS

Estudo retrospectivo baseado em dados colhidos prospectivamente. Após aprovação no comitê de ética (CEP - 82768218.9.0000.0023) local, foram avaliados prontuários e exames de imagem dos pacientes submetidos a tratamento cirúrgico de escoliose idiopática do adolescente (EIA) em um único centro com pelo menos 6 meses de seguimento.

Foram incluídos pacientes submetidos a correção da deformidade por via posterior com inclusão da curva lombar (abaixo de L2 com modificador lombar B ou C), ou seja, os pacientes que tiveram a curva lombar considerada estruturada e incluída na artrodese. Foram excluídos pacientes que não apresentavam curva lombar (modificador lombar A) ou que a curva lombar não foi incluída (artrodese seletiva torácica). Também foram excluídos pacientes com outras deformidades (neuromuscular, congênita, sindrômicas) ou que foram submetidas a abordagem pela via anterior.

Todos os pacientes foram operados pelo mesmo cirurgião em um único centro segundo a mesma técnica cirúrgica de correção, utilizando alta densidade de parafusos e técnica de derrotação vertebral direta (DVD).[1,14]

Foram comparados os pacientes com nível distal de artrodese da curva lombar em L3 (GRUPO L3) com os pacientes com nível distal de artrodese em L4 (GRUPO L4). O critério utilizado foi definido pelo médico assistente, que tem como filosofia sempre parar o mais proximal possível na curva lombar, tentando parar em L3 mesmo que esta não seja nem tocada pela linha sacral mediana (VT-1). Os casos em que se parou em L4 foram aqueles com curva lombar com grande translação da vértebra apical (AVT) e com L4 sendo a VT-1. (Figura 1)

Análise clínica e radiográfica

A avaliação clínica foi realizada através do questionário SRS 30 (*Scoliosis Research Society*) no pré-operatório (PRE), na primeira consulta pós-operatória (POI) e na última consulta de seguimento pós-operatório (POT). Esses questionários já são preenchidos regularmente pelos pacientes e constam nos prontuários médicos.

A avaliação radiográfica foi realizada através dos seguintes parâmetros: Cobb curva torácica proximal (CobbTp), Cobb da torácica principal (CobbTP), Cobb curva toracolombar/lombar (Cobb TL/L) na radiografia em ortostase e nas inclinações. Foi definido o AVT (*apical vertebral translation*) e AVR (*apical vertebral rotation*) das curvas torácicas (AVT T) e L/TL (AVT L), que denotam, respectivamente, a translação e rotação da vértebra apical. Foram medidos o alinhamento coronal (AC) (distância da linha de prumo de C7 até a linha sacral mediana(LSM) em cm), a angulação de L4 (AL4) (angulo de L4 em relação a horizontal) e a altura dos ombros (AO) (diferença de altura dos ápices dos processos coracoide, em cm).[15-17] (Figuras 2-4) Os indivíduos analisados foram, ainda, divididos em equilibrados (E) e não-equilibrados (NE) em todas as avaliações (PRE, POI e POT), sendo que foram considerados equilibrados indivíduos com AC de até 2 cm. As medidas foram realizadas utilizando o software Surgimap Spine (Nemaris Inc., New York, NY) pelo mesmo examinador.

Todas as curvas foram classificadas de acordo com Lenke[17]

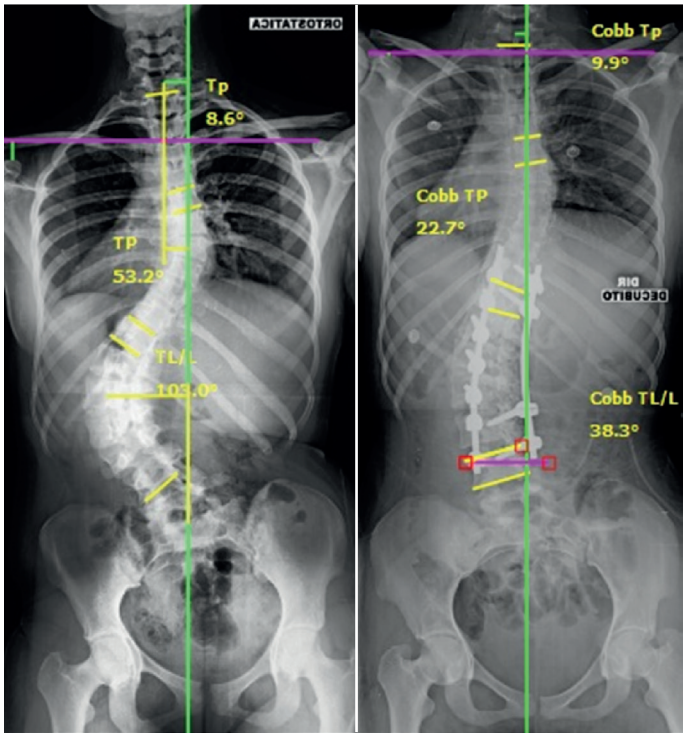

Figura 1. Exemplo de paciente submetida a artrodese até L4. Nesse Caso a vértebra tocada (VT) é L5 e L3 é a VT-2.

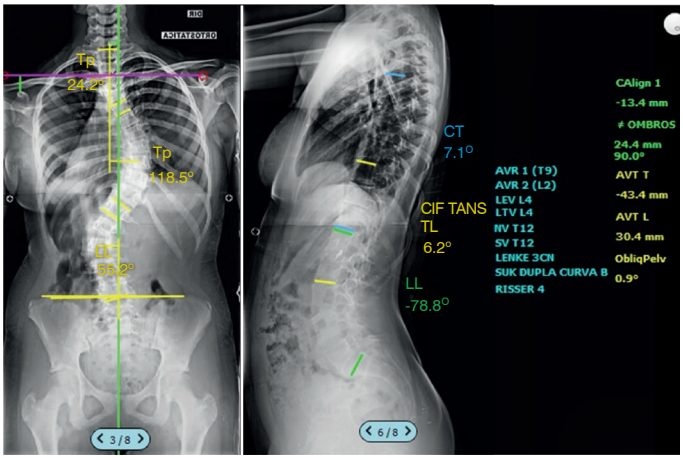

Figura 2. Critérios radiográficos medidos nas radiografias ortostáticas pré-operatórias. CobbTp (Cobb torácica proximal), CobbTP (Cobb torácica principal), CobbTL/L (Cobb toracolombar/lombar), AVT T (translação da vértebra apical torácica – cm), AVT L (translação da vértebra apical lombar – cm), AO (altura dos ombros – cm) e AC (alinhamento coronal).

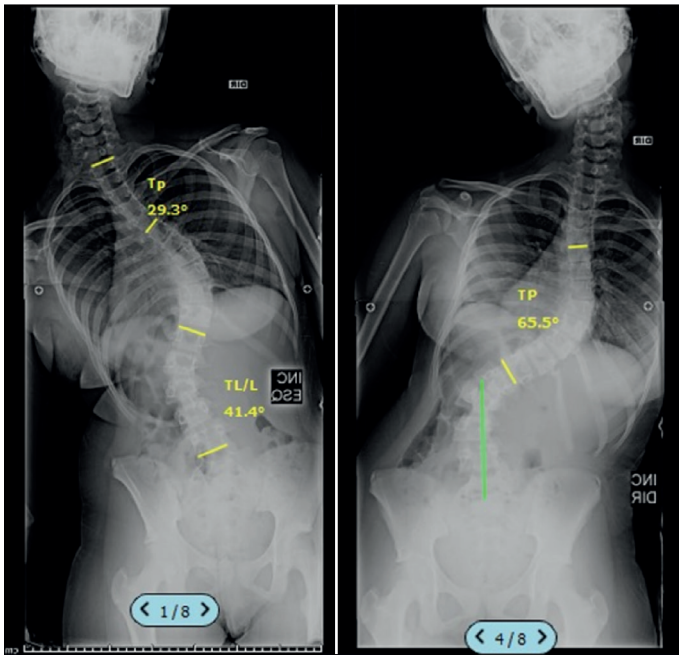

Figura 3. Critérios radiográficos medidos nas radiografias em inclinações. CobbTp (Cobb torácico proximal), Cobb TP (Cobb torácico principal) e Cobb TL/L (Cobb toracolombar/ lombar).

e Suk[1] e comparados os critérios de fusão desses autores com a opção do cirurgião.

Critério de fusão distal da vértebra estável: parar na vértebra bissecada pela linha sacral mediana (LSM).[6]

Critério de fusão distal de Suk: parar em L3 quando esta ultrapassar a linha sacral mediana na inclinação lateral direita e a rotação for menor do que Nash-Moe 2 na inclinação lateral esquerda.[1] Caso contrário a fusão deve ser estendida até L4.

Critério de fusão distal do autor: tentar parar sempre em L3, mesmo que esta não seja nem tocada pela linha sacral mediana (VT-1). Parar em L4 apenas quando L3 for VT-2, ou seja, L4 deve ser VT-1.

Análise estatística

Toda análise estatística foi realizada utilizando o *software* SPSS (versão 24.0, IBM SPSS, Inc). Todos os dados foram apresentados com suas médias e medianas, desvios-padrão e intervalo de confiança (95%). A distribuição dos dados foi testada com aplicação do teste

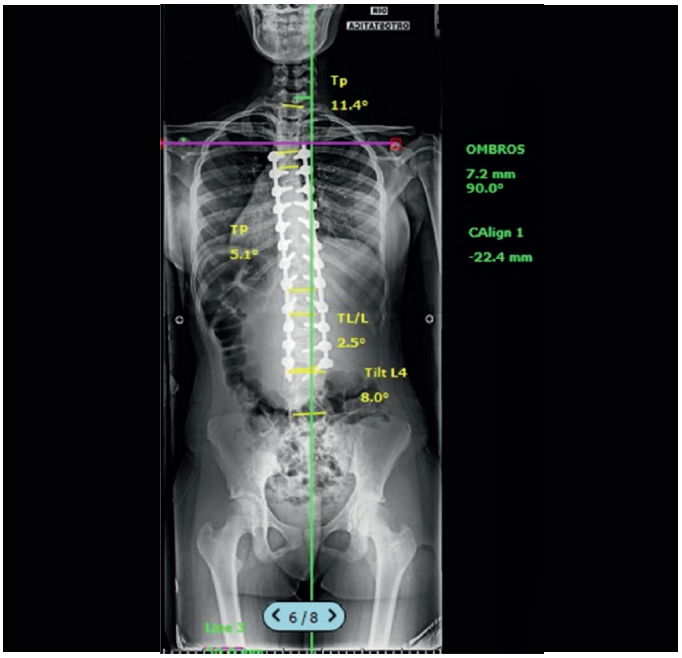

Figura 4. Critérios radiográficos medidos nas radiografias ortostáticas pós-operatórias. CobbTp (Cobb torácica proximal), CobbTP (Cobb torácica principal), CobbTL/L (Cobb toracolombar/lombar), AO (altura dos ombros – cm) e AC (alinhamento coronal).

Shapiro-Wilk. Para comparação entre médias, quando a distribuição identificada era paramétrica, foi utilizado teste *t*-student, para amostras independentes. Quando os dados eram não paramétricos, foi utilizado o teste Mann-Whitney. As variáveis categóricas foram apresentadas, de acordo com suas frequências, com números absolutos e proporções. A análise da distribuição das variáveis categóricas foi feita com aplicação do teste Qui-Quadrado ou Exato de Fisher (frequência menor que cinco). Também foram utilizados os testes: Q de Cochran para comparação de proporções em amostras relacionadas com mais de duas categorias, análise de correlação com teste de Pearson e teste de variância de dois fatores de Friedman por postos de amostras relacionadas. Todos os testes foram aplicados considerando um nível de significância de 5% e intervalo de confiança de 95%.

RESULTADOS

Foram avaliados 25 pacientes, sendo 23 (92%) do sexo feminino e 2 (8%) do sexo masculino, com idade média de 15,2 anos (mínima de 12 anos e máxima de 29 anos). O tempo de seguimento médio foi de 38,5 meses (mínimo de 10 e máximo de 67). Segundo a classificação de Lenke,[11] 3 (20%) pacientes eram do tipo 1, 6(24%) do tipo 3, 3 (12%) do tipo 4, 2 (8%) do tipo 5 e 11 (44%) do tipo 6. Vinte e quatro (96%) pacientes apresentavam modificador lombar C e apenas 1 (4%) modificador lombar B. Em relação a classificação Suk, 13 (52%) apresentavam curvas do tipo dupla maior, 11 (44%) do tipo toracolombar e lombar e 1 (4%) do tipo torácica simples.

Segundo o nível distal da artrodese, 15 (60%) tiveram a extensão da fusão ate L3 (GRUPO L3) e 10 (40%) até L4 (GRUPO L4).

Avaliação radiográfica

Os valores médios do Cobb no PRE, POI e POT estão demonstrado na Tabela 1. A porcentagem de correção da curva TL/L no GRUPO L3 foi de 62% e no GRUPO L4 de 66%. Não houve diferença estatística entre os grupos.

Em relação ao alinhamento coronal (AC), no pré-operatório (PRE) 15 pacientes (60%) apresentavam-se não-equilibrados (NE) enquanto 10 (40%) estavam equilibrados

(E) No pós-operatório imediato (IPO) . A proporção nao piorou e sim se manteve a mesma e melhorou na evolucao a longo prazo, 15 (60%) NE e 10 (40%) E, no entanto na última avalição

houve melhora significativa desse parâmetro com 18 (78%) E e 7 (28%) NE. (p=0,038 segundo teste de Q de Cochran para amostras relacionadas). Quando avaliamos os pacientes do GRUPO L3 isoladamente houve uma tendência de melhora do AC do PRE em relação ao POT e no GRUPO L4 uma tendência de piora. (Figura 5)

O AC também foi avaliado de maneira quantitativa. Houve diferença estatística do AC quando comparados as medidas do POT entre os dois grupos. (Tabela 2)

Os valores do AL4 estão demonstrados na tabela 3. Também não houve diferença estatística entre os grupos.

A altura dos ombros e as medidas do AVT PRE operatório não apresentaram diferença entre os dois grupos. (Tabela 4 e Tabela 5)

Quando se dividiu os pacientes segundo o critério de indicação para o nível distal de fusão observou-se o seguinte: pelos critérios do autor 15 pacientes (60%) tiveram sua ultima vértebra instrumentada em L3 e 10 pacientes (40%) em L4. Pelos critérios de SUK,[1] de todos os 25 pacientes analisados, apenas 10 (40%) deveriam parar em L3. Já quando avaliamos o critério da vértebra estável, observamos que nenhum paciente deveria ter sua ultima vértebra instrumentada em L3, sendo 2 pacientes (8%) com fusão até L4 e 23 (92%) até L5. (Tabela 6)

Avaliação clínica

Dos 25 pacientes incluídos no estudo, 12 responderam o questionário de qualidade de vida SRS30 de forma completa. Após a análise adequada percebeu-se que entre estes houve uma melhora estatisticamente significativa no domínio aparência. Não houve influência do tratamento sobre os domínios restantes. (Tabela 7) Não houve diferença estatística entre os grupos no que se refere aos parâmetros dos questionários de qualidade de vida.

Tabela 1. Valores do Cobb. Teste *t-Student*.

	Grupo L3	Grupo L4	
COBBTp	**Média (SD)**	**Média (SD)**	**Valor de p***
PRE	21,20 (12,74)	20,49 (11,17)	0,903
POI	17,50 (13,0)	17,89 (10,40)	0,937
POT	13,87 (11,13)	15,29 (7,77)	0,741
COBBTP			
PRE	53,97 (16,87)	65,25 (27,01)	0,210
POI	26,25 (9,87)	29,01 (15,99)	0,597
POT	27,57 (11,25)	27,09 (13,20)	0,926
COBBTL/L			
PRE	59,17 (12,03)	69,61 (20,68)	0,123
POI	19,81 (11,52)	24,95 (15,90)	0,357
POT	22,19 (12,18)	23,00 (14,30)	0,883

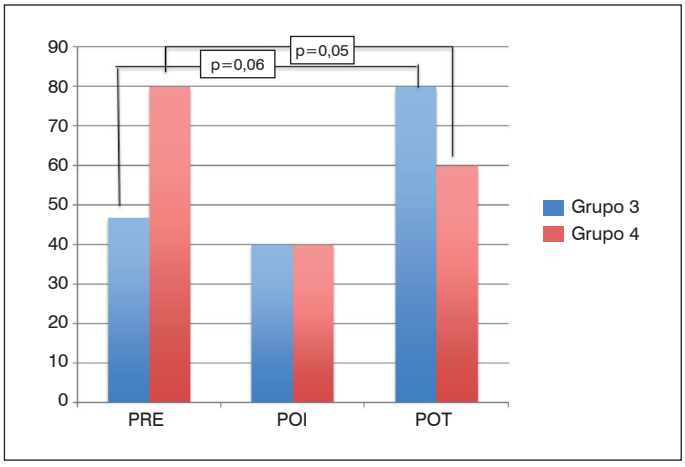

Figura 5. Porcentagem de pacientes Equilibrados nos dois Grupos. No GRUPO L3 teve uma tendência de melhora do PRE para o POT e no GRUPO L4 uma tendência de piora.

Tabela 2. Valores do alinhamento coronal – medidas em mm. Teste *t-Student*.

	Grupo L3	Grupo L4	
	Média (DP) Mediana (IC 95%)	**Média (DP) Mediana (IC 95%)**	**Valor de p**
PRE	23,27 (12,23) 22,70 (16,49 -30,04)	18,74 (12,87) 15,70 (9,53 – 27,95)	0,384
POI	24,74 (15,15) 23,40 (16,35 – 33,13)	28,19 (15,89) 27,15 (16,82 –39,56)	0,590
POT	12,31 (8,32) 13,20 (7,71 – 16,92)	24,76 (15,51) 18,10 (12,83 –36,68)	0,017

Tabela 3. Valores do angulo de L4. Teste *t-Student*.

	Grupo L3	Grupo L4	
TILT L4	**Média (DP)**	**Média (DP)**	**Valor de p**
Pós imediato	12,33 (7,29)	10,77 (6,38)	0,578
Pós tardio	11,54 (7,34)	11,02 (6,62)	0,856

Tabela 4. Valores da Altura (AO) dos ombros em mm. Teste *t-student*.

Altura dos Ombros (AO)				
	Grupo L3	**Grupo L4**	**Valor**	**Total**
	Média (DP)	**Média (DP)**	**p**	**Mean (SD)**
PRE	13,13 (9,22)	15,55 (7,69)	0,501	13,65 (8,42)
POI	12,97 (9,89)	13,86 (11,92)	0,841	12,16 (8,94)
POT	10,14 (6,28)	7,74 (6,20)	0,374	9,24 (6,23)

Tabela 5. Valores da translação e da rotação da vértebra apical medidos no pré-operatório. AVTL e AVTT em mm. AVT (apical vertebral translation) e AVR (apical vertebral rotation). Teste *t-student*.

	Grupo L3	Grupo L4	
	Média (DP) Mediana (IC 95%)	**Média (DP) Mediana (IC 95%)**	**Valor de p***
AVTL	44,42 (16,74) 45,10 (35,15 – 53,690	51,14 (20,20) 48,35 (36,69 – 65,59)	0,374
AVTT	36,25 (22,84) 30,00 (23,61 – 48,90)	37,81 (24,64) 37,40 (20,18 – 55,44)	0,873
AVRT	1,60 (0,74) 2,00 (1,19 – 2,01)	1,50 (0,85) (0,89 – 2,11)	0,757
AVRL	2,40 (0,83) 2,00 (1,94 – 2,86)	2,90 (0,88) 3,00 (2,27 – 3,53)	0,162

Tabela 6. Nível distal de artrodese segundo os critérios de Suk, da vértebra estável e do autor.

	L3	L4	L5
Critérios	**n(%)**	**n(%)**	**n(%)**
Suk	10 (40,0)	15 (60,0)	--
SV (vértebra estável)	---	2 (8,0)	23 (92,0)
Decisão autores	15 (60,0)	10 (40,0)	--

DISCUSSÃO

O objetivo do tratamento cirúrgico da EIA é obter um tronco compensado com o menor número de vértebras artrodesadas.[18] Esso conceito ganha ainda mais importância quando a correção envolve a fusão da curva lombar. Alguns autores apresentaram maior incidência de dor lombar e degeneração discal em artrodeses que se estenderam distal a L3.[19,20] Apesar de ainda faltar evidências mais robustas na literatura da correlação entre extensão da artrodese e resultados funcionais a longo prazo, a escolha de L3 em detrimento a L4 durante uma fusão da curva lombar é o objetivo da grande parte dos cirurgiões de coluna.[18] No entanto, o risco de descompensação e menor correção angular teoricamente pode estar aumentado com esse tipo de abordagem.

O presente trabalho demonstrou que os pacientes submetidos a

Tabela 7. Análise de qualidade de vida segundo os domínios do SRS-30. Valor de p para teste variância de dois fatores de Friedman por postos de amostras relacionadas.

	PO	Pós imediato	Pós tardio	Valor de p*
	Média (DP)	**Média (DP)**	**Média (DP)**	
Função (n=12)	3,38 (0,77)	3,49 (0,64)	3,58 (0,72)	0,937
Dor (n=14)	3,80 (0,94)	4,08 (1,00)	4,08 (1,03)	0,559
Aparência (n=12)	3,15 (0,91)	4,04 (0,56)	4,12 (0,60)	0,025
Saúde Mental (n=12)	3,48 (0,92)	3,93 (0,85)	3,72 (0,84)	0,146
Satisfação (n=12)	3,93 (0,97)	4,48 (0,55)	4,61 (0,60)	0,146
SRS-30 total (n=12)	3,50 (0,69)	3,95 (0,55)	3,96 (0,65)	0,027
LIV L3 (n = 7)				
	Média (DP)	**Média (DP)**	**Média (DP)**	
Função	3,37 (0,40)	3,46 (0,76)	3,78 (0,75)	0,867
Dor	3,88 (0,69)	4,06 (0,96)	4,05 (1,19)	0,756
Aparência	3,06 (0,97)	3,86 (0,56)	4,00 (0,73)	0,191
Saúde Mental	3,54 (1,09)	3,88 (0,94)	3,55 (0,56)	0,341
Satisfação	4,00 (1,29)	4,43 (0,50)	4,52 (0,77)	0,878
SRS-30 total	3,51 (0,62)	3,89 (0,60)	3,90 (0,77)	0,236
LIV L4 (n = 5)				
	Média (DP)	**Média (DP)**	**Média (DP)**	
Função	3,40 (1,17)	3,51 (0,73)	3,45 (0,90)	0,946
Dor	3,68 (1,29)	4,10 (1,17)	4,14 (0,89)	0,678
Aparência	3,29 (0,91)	4,30 (0,48)	4,29 (0,32)	0,074
Saúde Mental	3,40 (0,73)	4,00 (0,80)	3,96 (1,15)	0,247
Satisfação	3,83 (0,24)	4,57 (0,66)	4,73 (0,28)	0,056
SRS-30 total	3,48 (0,84)	4,04 (0,51)	4,06 (0,51)	0,074

artrodese até L3 apresentaram melhora do AC enquanto os pacientes com artrodese até L4 apresentaram tendência a piora. Esse resultado pode estar relacionado com a presença mais um segmento móvel distal à artrodese que permita a compensação do tronco. Outro fator interessante foi a piora no POI e posteriormente melhora no POT em ambos os grupos, mostrando que a avaliação radiográfica precoce tem pouca importância em relação ao equilíbrio do tronco. Lee também demonstrou maior descompensação do tronco nos pacientes com artrodese até L4 em relação a L3, no entanto em seu estudo, apesar da grande casuística, essa diferença não foi estatisticamente significativa.[21]

Em relação a correção angular não houve diferença quanto a porcentagem de correção da curva lombar e da AL4. Os mesmos resultados também foram encontrados por Lee, no entanto ele alerta para a possível menor correção quando a última vértebra tocada é L5.[21]

Em relação aos resultados clínicos, de maneira geral os pacientes apresentaram melhora significativa do domínio aparência pessoal e do questionário de maneira global. No entanto, não houve diferença quando comparados os grupos L3 e L4. A falta de diferença clínica na avaliação a curto prazo entre esses dois grupos de pacientes é corroborada por outros estudos na literatura.[18,21]

Quando avaliamos qual a porcentagem de pacientes submetidos a artrodese até L3 em relação aos critérios mais populares existentes na literatura, observamos que os critérios do autor permitem artrodeses mais curtas em uma porcentagem significativa de pacientes com resultados clínicos e radiográficos semelhantes. Isso demostra que os critérios de Suk e da vértebra estável podem estar superestimando a necessidade de artrodese até L4.

O presente estudo apresenta uma série de limitações. A primeira pelo seu desenho retrospectivo, apesar dos dados colhidos prospectivamente. Além disso pela pequena casuística e pequeno tempo de seguimento. Finalmente, pela pequena proporção de pacientes que preencheram os questionários de qualidade de vida de maneira correta, prejudicando a avaliação clínica nesse grupo de pacientes.

CONCLUSÃO

Parar a artrodese em L3 pode ser uma boa opção no intuito de salvar níveis na região lombar, apresentando resultados clínicos e radiográficos semelhantes a curto prazo. Isso pode ser realizado mesmo em casos em que outros critérios indiquem artrodese até L4, como L3 sendo a VT ou mesmo a VT-1.

Todos os autores declaram não haver nenhum potencial conflito de interesses referente a este artigo.

CONTRIBUIÇÃO DOS AUTORES: Todos os autores contribuíram individual e significativamente para o desenvolvimento do manuscrito. O autor MTD (0000-0001-9589-5596)* foi o cirurgião principal e idealizador do estudo. O autor NCM (0000-0003-3879-6991)* ajudou a escrever o manuscrito. Os autores VNN (0000-0002-5280-8146)* e PFJ (0000-0003-3952-8470)* auxiliaram na coleta de dados. A autora BCRA (0000-0003-3875-8557)* é monitora do centro de estudos do grupo e auxiliou na revisão bibliográfica. O penúltimo autor SD (0000-0003-0497-2010)* é o médico sênior do grupo e auxiliou na ideia além de auxiliar no manuscrito e o autor MFR (0000-0002-4050-5906)* auxiliou na parte final do manuscrito e revisão. *ORCID (*Open Researcher and Contributor ID*).

REFERÊNCIAS

1. Suk SI. Pedicle screw instrumentation for adolescent idiopathic scoliosis: the insertion technique, the fusion levels and direct vertebral rotation. Clin Orthop Surg. 2011;3(2):89-100.
2. Badra MI, Feldman DS, Hart RA. Thoracic adolescent idiopathic scoliosis: selection of fusion level. J Pediatr Orthop B. 2010;19(5):465-72.
3. Risser JC. Scoliosis: past and present. J Bone Joint Surg Am. 1964;46:167-99.
4. Harrington PR. Technical details in relation to the successful use of instrumentation in scoliosis. Orthop Clin North Am. 1972;3(1):49-67.
5. Moe JH. Methods of correction and surgical techniques in scoliosis. Orthop Clin North Am. 1972;3(1):17-48.
6. King HA. Selection of fusion levels for posterior instrumentation and fusion in idiopathic scoliosis. Orthop Clin North Am. 1988;19(2):247-55.
7. Qin X, Sun W, Xu L, Liu Z, Qiu Y, Zhu Z. Selecting the Last "Substantially" Touching Vertebra as Lowest Instrumented Vertebra in Lenke Type 1A Curve: Radiographic Outcomes With a Minimum of 2-year Follow-Up. Spine (Phila Pa 1976). 2016;41(12):E742-50.
8. Danielsson AJ, Cederlund CG, Ekholm S, Nachemson AL. The prevalence of disc aging and back pain after fusion extending into the lower lumbar spine. A matched MR study twenty--five years after surgery for adolescent idiopathic scoliosis. Acta Radiol. 2001;42(2):187-97.
9. Cochran T, Irstam L, Nachemson A. Long-term anatomic and .al changes in patients with adolescent idiopathic scoliosis treated by Harrington rod fusion. Spine (Phila Pa 1976). 1983;8(6):576-84.
10. Lee CS, HA JK, Kim DG, Kim H, Hwang CJ, Lee DH, et. al. The clinical importance of sacral slanting in patients with adolescent idiopathic scoliosis undergoing surgery. Spine J. 2015;15(5):834-40.
11. Bartie BJ, Lonstein JE, Wlnter RB. Long-Term follow-up of adolescent idiopathic scoliosis patients who had Harrington instrumental and fusion to the lower lumbar vertebra: is low back pain a problem? Spine (Phila Pa 1976). 2009;34(24):E873-8.
12. Danielsson AJ, Romberg K, Nachemson AL. Spinal range of motion, muscle endurance, and back pain and . at least 20 years after fusion or brace treatment for adolescente idiopathic scoliosis: a case-control study. Spine (Phila Pa 1976). 2006;31(3):275-83.
13. Danielsson AJ, Nachemson AL. Back pain and . 23 years after fusion to adolescent idiopathic scoliosis: a case-control study-part II. Spine (Phila Pa 1976). 2003;28(18):E373-83.
14. Daher MT, Junior JHP, Nascimento VN, Melo NC, Netto LCM, Esperidião AP, et. al. Evaluation of cervical alignment and its relationship with thoracic kyphosis and spinopelvic parameters after scoliosis correction surgery. Coluna/Columna. 2017;16(4):265-9.
15. Dang NR, Moreau MJ, Hill DL, Mahood JK, Raso J. Intra-observer reproducibility and interobserver reliability of the radiographic parameters in the Spinal Deformity Study Group's AIS Radiographic Measurement Manual. Spine (Phila Pa 1976). 2005;30(9):1064-9.
16. Lenke LG, Betz RR, Bridwell KH, Clements DH, Harms J, Lowe TG, et al. Intraobserver and interobserver reliability of the classification of thoracic adolescent idiopathic scoliosis. J Bone Joint Surg Am. 1998;80(8):1097-106.
17. Lenke LG, Edwards CC, Bridwell KH. The Lenke classification of adolescent idiopathic scoliosis: how it organizes curve patterns as a template to perform selective fusions of the spine. Spine (Phila Pa 1976). 2003;28(20):S199-207.
18. Ding R, Liang J, Qiu G, Shen J, Li Z. Evaluation of quality of life in adolescent idiopathic scoliosis with different distal fusion level: a comparison of L3 versus L4. J Spinal Disord Tech. 2014;27(5):E155-61.
19. Ilharreborde B, Morel E, Mazda K, Dekutoski MB. Adjacent segment disease after instrumented fusion for idiopathic scoliosis: review of current trends and controversies. J Spinal Disord Tech. 2009;22(7):530-9.
20. Danielsson AJ, Nachemson AL. Back pain and. 23 years after fusion for adolescent idiopathic scoliosis: a case-control study—part II. Spine (Phila Pa 1976). 2003;28(18):E373-83.
21. Lee CS, Ha JK, Hwang CJ, Lee DH, Kim TH, Cho JH. Is it enough to stop distal fusion at L3 in adolescent idiopathic scoliosis with major thoracolumbar/lumbar curves? Eur Spine J. 2016;25(10):3256-64.

CORRELAÇÃO POR IMAGEM ENTRE LÍQUIDO FACETÁRIO E INSTABILIDADE LOMBAR

IMAGE CORRELATION BETWEEN FACET EFFUSION AND LUMBAR INSTABILITY

CORRELACIÓN POR IMAGEN ENTRE DERRAME FACETARIO Y INESTABILIDAD LUMBAR

Mauro Antonio Fernandes Junior,[1] Emiliano Neves Vialle,[1] Rafael Luiz Pinto,[2] Felipe de Negreiros Nanni,[1] Luiz Roberto Vialle[3]

1. Pontifícia Universidade Católica do Paraná - PUCPR, Hospital Universitário Cajuru - HUC, Grupo de Cirurgia de Coluna, Curitiba, PR, Brasil.
2. Pontifícia Universidade Católica do Paraná - PUCPR, Escola de Medicina, Curitiba, PR, Brazil.
3. Pontifícia Universidade Católica do Paraná - PUCPR, Escola de Medicina, Departamento de Ortopedia e Traumatologia, Curitiba, PR, Brasil.

RESUMO

Objetivo: Avaliar a incidência de líquido facetário na ressonância magnética (RNM) de coluna lombossacra e a relação com instabilidade segmentar radiográfica em pacientes submetidos à cirurgia da coluna vertebral. Métodos: Coorte retrospectivo de pacientes submetidos à cirurgia da coluna lombossacra, em um período de três anos, através da avaliação do movimento na radiografia (RX) dinâmica e presença de líquido facetário no corte axial da RNM. Considerou-se movimento excessivo a translação vertebral > 3 mm ou angulação intervertebral > 10º. Quanto ao líquido excessivo, a presença de líquido facetário >1,5 mm. Resultados: 244 pacientes preencheram critérios para análise. 47 apresentaram movimento (≤3 mm) e 31 apresentaram movimento excessivo (>3 mm). 115 apresentaram líquido facetário (≤1,5 mm) e 46 apresentaram líquido excessivo (>1,5 mm). A análise estatística não demonstrou associação significativa entre o movimento segmentar aumentado e a presença de líquido facetário (p = 0,150). Conclusão: A incidência total de líquido facetário foi de 47,1% e de líquido excessivo 18,9%. Não houve associação entre líquido facetário na RNM e instabilidade no RX dinâmico. A RNM não substitui o RX em flexão e extensão na avaliação de instabilidade lombar. ***Nível de evidência III; Coorte Retrospectiva.***

Descritores: Coluna Vertebral; Instabilidade Articular; Espondilolistese.

ABSTRACT

Objective: To assess the incidence of facet effusion in lumbosacral spine magnetic resonance imaging (MRI) and the relationship with radiographic segmental instability in patients submitted to spinal surgery. Methods: Retrospective cohort study of patients submitted to lumbosacral spine surgery over a period of three years, through the evaluation of dynamic radiographs (X-ray) motion and facet effusion in axial section of MRI. Instability was defined as vertebral translation > 3 mm or intervertebral angle > 10º, and facet effusion as fluid in the facet joints > 1.5 mm. Results: The total number of patients that fulfilled the criteria for analysis was 244, of which 47 presented movement (≤ 3 mm) and 31 presented excessive movement (> 3 mm), 115 had facet effusion (≤ 1.5 mm) and 46 presented excessive fluid (> 1.5 mm). Statistical analysis did not demonstrate a significant association between increased segmental movement and facet effusion (p = 0.150). Conclusions: The total incidence of facet effusion was 47.1% and the excessive fluid was 18.9%.There was no association between facet effusion in MRI and instability in dynamic X-ray. MRI does not replace dynamic X-ray in flexion and extension in the evaluations of lumbar instability. ***Level of evidence III; Retrospective Cohort.***

Keywords: *Spine; Joint Instability; Spondylolisthesis.*

RESUMEN

Objetivo: Evaluar la incidencia de derrame facetario en la resonancia magnética (RM) de la columna lumbosacra y la relación con la inestabilidad segmentaria radiográfica en pacientes sometidos a cirugía de columna vertebral. Métodos: Estudio retrospectivo de cohorte de pacientes sometidos a cirugía de columna lumbosacra en un período de tres años, mediante la evaluación del movimiento en las radiografías (RX) dinámicas y derrame facetario en el corte axial de la RM. La inestabilidad se definió como traslación vertebral > 3 mm o ángulo intervertebral > 10º, y derrame facetario como líquido en las articulaciones facetarias > 1,5 mm. Resultados: El número total de pacientes que cumplieron con los criterios para análisis fue 244, de los cuales 47 presentaron movimientos (≤ 3 mm) y 31 presentaron movimientos excesivos (> 3 mm), 115 tuvieron derrame facetario (≤ 1,5 mm) y 46 presentaron exceso de líquido (> 1,5 mm). El análisis estadístico no demostró asociación significativa entre el aumento del movimiento segmentario y el derrame facetario (p = 0,150). Conclusiones: La incidencia total de derrame facetario fue del 47,1% y el líquido excesivo 18,9%. No hubo asociación entre el derrame facetario en la RM y la inestabilidad en los rayos X dinámicos. La RM no reemplaza la radiografía dinámica en flexión y extensión en las evaluaciones de la inestabilidad lumbar. ***Nivel de evidencia III; Cohorte Retrospectivo.***

Descriptores: *Columna Vertebral; Inestabilidad de la Articulación; Espondilolistesis.*

INTRODUÇÃO

A instabilidade segmentar é um fator importante que afeta o prognóstico da cirurgia de coluna, sendo utilizada por muitos cirurgiões como critério para fixação e artrodese.[1-5] Direcionar pacientes adequadamente para esse tipo de cirurgia requer uma identificação precisa dos segmentos instáveis.[1,4,6] O conceito biomecânico de instabilidade segmentar é largamente conhecido, porém a definição radiológica de instabilidade ainda é alvo de debate.[2,7,8] Vários métodos foram desenvolvidos nas últimas décadas para avaliar radiologicamente a presença de instabilidade.[8]

Trabalho realizado no Hospital Universitário Cajuru, Curitiba, PR, Brasil.
Correspondência: Mauro Antonio Fernandes Junior. Rua Frei Francisco Mont' Alverne, 339, sob 3, Bairro Jardim das Américas, Curitiba, PR, Brasil. 81540-410. mauro.fernandesjr@gmail.com

http://dx.doi.org/10.1590/S1808-185120191803196641

CC BY

Recebido em 27/04/2018 aceito em 06/11/2018

Nesse contexto, a ressonância magnética (RNM) da coluna lombar, mais disponível atualmente, tem se tornado um estudo de rotina na avaliação dos pacientes com lombalgia.[5,9,10] Essa modalidade fornece, entre outras informações, dados importantes sobre degeneração discal e compressão de elementos neurais.[5] No entanto, a RNM com o paciente na posição supino apresenta limitações na avaliação de deformidades sutis que aparecem apenas com o paciente em ortostatismo, por exemplo, alguns casos de translação vertebral.[5,9-13]

A presença de sinais hiperintensos em T2 nas facetas articulares, nos cortes axiais da RNM da coluna lombar, tem sido discutida há muitos anos.[5] Utiliza-se ponderações em T2, pois, diferentemente das ponderações em T1 utilizadas na avaliação da anatomia normal, ponderações em T2 demonstram água extracelular como sinal de alta intensidade.[14] Os estudos iniciais já observavam que essas alterações de sinal eram produzidas pelo líquido sinovial, resultado da degeneração das articulações.[5,9,14] No entanto, apenas recentemente o líquido facetário foi associado a instabilidade.[5]

O objetivo deste estudo é avaliar a incidência de liquido facetário na RNM de coluna lombossacra e a relação com instabilidade segmentar radiográfica em pacientes submetidos a cirurgia da coluna vertebral.

MATERIAIS E MÉTODOS

Este estudo é uma coorte retrospectiva de pacientes submetidos a cirurgia da coluna lombossacra em nossa instituição, entre 1 de janeiro de 2014 e 31 de dezembro de 2016. Depois de obter aprovação do Comitê de Ética (parecer nº 089852/2013), foram considerados para o estudo os pacientes: maiores de 18 anos, submetidos a cirurgia nos segmentos L4-L5 e L5-S1, que possuíam radiografia (RX) dinâmica da coluna lombossacra e RNM da coluna lombossacra. Os critérios de exclusão foram: fixação ou artrodese prévia em coluna lombossacra, espondilólise, escoliose definida como $>5^{o}$ em único nível ou $>10^{o}$ para toda curva, displasia, infecção, neoplasia, fratura, cisto sinovial e RX e RNM com mais de um ano de diferença. Todos os pacientes incluídos assinaram o termo de consentimento livre e esclarecido.

Para realizar o RX dinâmico, inicialmente, o paciente sentava em um banco, com as plantas dos pés completamente apoiadas ao solo e membros superiores cruzados na altura do tórax.[1,15] O paciente então era orientado a fletir anteriormente o máximo possível para o RX em flexão.[1,15] Para o RX em extensão, realizado em ortostatismo, o paciente era solicitado a realizar a extensão máxima.[1,15] Em estudos prévios, esta técnica de RX dinâmico demonstrou otimizar o movimento segmentar da coluna, apresentando alta taxa de concordância intra e inter observador.[1,15]

A avaliação do movimento foi feito na incidência lateral do RX.[11,16] O movimento foi definido como a translação anterior do corpo vertebral cranial sobre o corpo vertebral caudal no plano sagital.[16] As medidas radiográficas foram feitas utilizando três pontos de referência: a extremidade anterior e posterior do platô superior da vértebra caudal e a extremidade posterior do platô inferior da vértebra cranial.[3,17] Uma linha foi traçada ligando a extremidade anterior e posterior da placa vertebral superior da vértebra caudal.[3,17] A distância entre as duas linhas perpendiculares, passando pela extremidade posterior do corpo vertebral da vértebra superior e extremidade posterior da vértebra inferior, foi obtida na flexão e extensão.[3,17] A quantidade de translação sagital foi estabelecida como a diferença de deslocamento em milímetros.[3,17] A angulação do segmento também foi medida como a diferença em graus entre os ângulos em flexão e extensão.[3,17] O movimento foi classificado em três grupos: sem movimento, com movimento ($\leq$ 3 mm e $\leq 10^{o}$) e com movimento excessivo ($>$ 3 mm e $> 10^{o}$).[3,16,18] (Figura 1)

O líquido facetário foi pesquisado em cortes axiais, ponderados em T2, em RNM da coluna lombossacra, analisando sua presença e quantidade.[9,11] De acordo com Chaput et al., o líquido facetário foi definido como o sinal curvilíneo, mensurável, hiperintenso na faceta articular, que se assemelha ao líquido cefalorraquidiano no corte axial em T2.[9,10,11] A espessura do líquido facetário foi avaliada levando em consideração a medida perpendicular na faceta articular aparentemente com a maior quantidade de líquido, entre a borda medial e lateral das facetas.[9,10,11] O líquido facetário foi classificado em três grupos: sem líquido, com líquido ($\leq$1,5 mm) e com líquido excessivo ($>$1,5 mm).[4] (Figura 2)

Os pacientes também foram avaliados para presença de espondilolistese no RX lateral da coluna lombossacra, em ortostatismo. Foi considerado objeto de análise a escolha por descompressão *versus* descompressão e artrodese no tratamento cirúrgico.

Todas as medidas dos estudos radiográficos e por ressonância magnética foram realizadas por um examinador independente, não envolvido com os cuidados dos pacientes. Testou-se a hipótese nula de independência entre o movimento e o líquido, versus a hipótese alternativa de dependência. Os resultados foram descritos por frequências e percentuais. Para avaliar a associação entre duas variáveis categóricas foi usado o teste exato de Fisher ou o teste de Qui-quadrado. Valores de $p<0,05$ indicaram significância estatística. Os dados foram analisados com o programa computacional IBM SPSS Statistics v.20.0. Armonk, NY: IBM Corp.

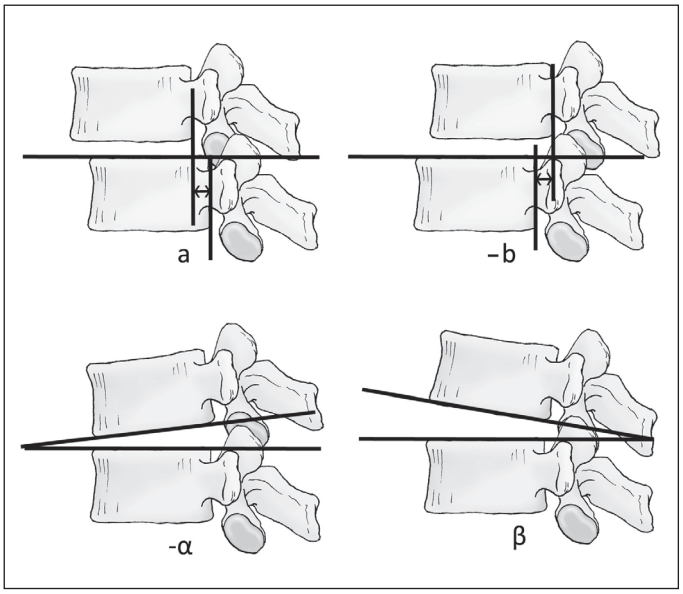

Figura 1. Avaliação da radiografia dinâmina. A translação sagital é a distância entre as linhas perpendiculares que passam pela borda posterior dos corpos vertebrais em flexão e extensão. Translação = a - (-b). A angulação é a diferença entre os ângulos interverterias em flexão e extensão. Angulação = β - (-α).[3]

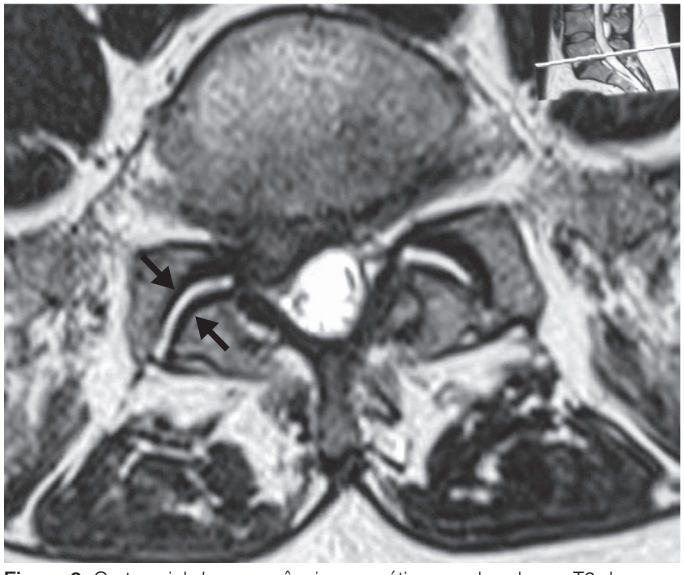

Figure 2. Corte axial de ressonância magnética ponderada em T2 demonstrando líquido facetário no segmento L5-S1.[9]

RESULTADOS

Duzentos e quarenta e quatro pacientes preencheram os critérios e foram avaliados entre 2014 e 2016. A maior parte desses indivíduos possuía 70 anos de idade ou menos, sendo 109 pacientes no grupo ≤ 50 anos, 105 pacientes no grupo 51-70 anos e 30 pacientes > 70 anos. Entre 111 pacientes do sexo masculino, 33,3% tinham listese. Em 133 mulheres, este percentual foi de 51,1%. (Tabela 1)

De acordo com o RX dinâmico, 166 pacientes não apresentaram movimento, 47 apresentaram movimento (≤3 mm) e 31 apresentaram movimento excessivo (>3 mm). Na avaliação da RNM, 83 não apresentaram líquido facetário, 115 apresentaram líquido (≤1,5 mm) e 46 apresentaram líquido excessivo (>1,5 mm). Na população estudada, a incidência de líquido facetário foi de 47,1%, enquanto líquido excessivo foi de 18,9%. Por sua vez, a incidência de líquido nos pacientes com movimento foi 53,2% e líquido excessivo em pacientes com movimento excessivo foi 29%. Cento e sessenta e cinco pacientes (67,6%) foram submetidos a artrodese.

Os resultados das análises estatísticas indicaram não haver associação significativa entre o movimento segmentar aumentado e a presença de líquido facetário. (Tabela 2) Também não foi possível indicar associação significativa entre o líquido e a realização de artrodese. (Tabela 3) Confirmando dados da literatura, foi encontrada associação significativa entre sexo e a presença de listese. (Tabela 4)

Tabela 1. Características dos pacientes submetidos a cirurgia da coluna lombosscra.

Variável	Classificação	n	%
Idade (anos)	≤ 50	109	44,7
	51 - 70	105	43,0
	> 70	30	12,3
Sexo	Masculino	111	45,5
	Feminino	133	54,5
Listese	Com listese	105	43,0
	Sem listese	139	57,0
Movimento	Com Movimento	47	19,3
	Sem movimento	166	68,0
	Movimento excessivo	31	12,7
Líquido Facetário	Com líquido	115	47,1
	Sem líquido	83	34,0
	Líquido excessivo	46	18,9
Artrodese	Sim	165	67,6
	Não	79	32,4

Tabela 2. Associação entre movimento (RX) e líquido facetário (RNM).

Líquido Facetário	Movimento (RX)		
	Sem movimento	Com movimento	Movimento excessivo
Sem líquido	64	11	8
	38,6%	23,4%	25,8%
Com líquido	76	25	14
	45,8%	53,2%	45,2%
Líquido excessivo	26	11	9
	15,7%	23,4%	29,0%
Total	166	47	31

Valor de p: 0,150 (Teste de Qui-quadrado, p<0,05).

Tabela 3. Associação entre líquido facetário (RNM) e indicação artrodese.

Artrodese	Líquido Facetário		
	Sem líquido	Com líquido	Líquido excessivo
Não	31	34	14
	37,3%	29,6%	30,4%
Sim	52	81	32
	62,7%	70,4%	69,6%
Total	83	115	46

Valor de p: 0,489 (teste de Qui-quadrado, p<0,05).

Tabela 4. Associação entre sexo e espondilolistese.

Espondilolistese	Sexo	
	Masculino	Feminino
Não	74	65
	66.7%	48.9%
Sim	37	68
	33.3%	51.1%
Total	111	133

Valor de p: 0,006 (teste de Fisher's, p<0,05).

DISCUSSÃO

Lombalgia é uma queixa comum, afetando aproximadamente 84% da população ao longo da vida.[8] Apesar dos avanços tecnológicos nos métodos diagnósticos, a identificação da causa específica de lombalgia pode ser custosa.[1] Acredita-se que a instabilidade segmentar seja uma das principais causas de dor.[1,3]

Dupuis et al descreveram instabilidade em espondilolistese degenerativa como movimento anormal exibido por um segmento móvel lombar.[6,19] A radiografia da coluna lombar em ortostatismo é aceita atualmente como um estudo da coluna lombar em posição funcional, fornecendo dados relevantes sobre instabilidade.[5] Em pacientes com espondilolistese, Lowe et al. observaram um aumento de 2 mm ou mais na translação vertebral na posição em ortostatismo versus supino.[5,20] Boxall et al encontraram variações semelhantes no ângulo de escorregamento.[5,21]

Apesar de alguns trabalhos questionarem sua reprodutibilidade e validação, tradicionalmente, o método mais aceito para avaliar a instabilidade lombar anteroposterior é o RX dinâmico (flexão e extensão máxima).[1,3,4,8-11,14,22] O valor de translação e rotação no plano sagital é calculado e comparado com variações da normalidade.[1]

White e Panjabi definiram instabilidade radiográfica como translação no plano sagital maior de 4,5 mm ou maior de 15% do corpo vertebral, assim como a rotação no plano sagital maior de 15º nos segmentos L1-L2, L2-L3 e L3-L4, maior de 20º no segmento L4-L5 e maior de 25º no segmento L5-S1.[1,17] Outros autores estabeleceram como valor referência 4 mm de translação ou 10º de angulação.[3,23,24] Por sua vez, ao avaliar a translação de pacientes assintomáticos em RX dinâmico, Boden et al. definiram o valor de 3 mm como padrão.[16,18]

Muitos estudos já definiram a associação entre líquido facetário e instabilidade segmentar lombar. Ben-Galim and Reitman discutiram o "sinal da faceta distendida", que acreditavam ser indicativo de estenose de canal posição dependente e espondilolistese degenerativa.[5,25] Kim and Wang trataram do sinal de líquido facetário como uma fase intermediária na progressão da degeneração.[5,26] Outros estudos também já indicaram a associação entre a degeneração facetária e a degeneração discal, as quais são importantes fatores contribuintes para instabilidade da coluna lombar.[14,27] Rihn et al. indicaram que a presença de líquido facetário possuía um valor preditivo positivo de 82% para instabilidade no RX dinâmico.[14,16] Chaput et al. concluíram que mais de 1,5 mm de líquido facetário estava associado ao movimento.[10,16]

Esses e outros estudos sobre o assunto tomaram como referência o plano radiológico bidimensional.[4] Embora também tenhamos utilizado o plano bidimensional como padrão e um baixo limiar para instabilidade (> 3 mm e > 10º), não foi possível indicar associação entre líquido facetário e instabilidade radiográfica no plano sagital, no nosso estudo. Possivelmente, haja situações nas quais o líquido facetário esteja associado a um quadro de instabilidade tridimensional, não detectado com a radiografia dinâmica.[4]

O líquido facetário pode ser causado por outros fatores além da instabilidade segmentar.[4] Pode ser resultado de osteoartrite das facetas, tal qual outras articulações sinoviais como joelho e quadril, assim como um quadro de pseudo-gota.[28,29,30]

Recentemente, Tamai et al. demonstraram que em pacientes

sem instabilidade radiográfica, o derrame articular facetário não tem efeito sobre o resultado da cirurgia de descompressão minimamente invasiva.[4] Os resultados desse estudo sugerem que a cirurgia de descompressão pode ser realizada em pacientes que apresentem líquido facetário, sem instabilidade no RX dinâmico.[4] Nesta linha, no nosso estudo, observamos que a presença de líquido facetário não influenciou a decisão terapêutica por descompressão ou descompressão e artrodese.

Algumas limitações do nosso estudo devem ser consideradas. Os pacientes foram avaliados de forma retrospectiva, o que pode ter introduzido um viés na análise. Apesar de um grande número de pacientes avaliados (244 pacientes), as amostras com movimento excessivo e líquido excessivo foram pequenas, 31 pacientes e 46 pacientes, respectivamente.

CONCLUSÃO

A incidência de líquido facetário em pacientes submetidos a cirurgia de coluna lombar foi 47,1%, enquanto a incidência de líquido excessivo foi 18,9%. A incidência de movimento foi 19,3% e movimento excessivo foi 12,7%. Não houve associação entre líquido facetário na ressonância magnética e movimento excessivo na radiografia dinâmica. A presença de líquido não influenciou a decisão terapêutica por descompressão ou descompressão e artrodese. Portanto, a RNM não substitui o RX em flexão e extensão na avaliação de instabilidade lombar.

Todos os autores declaram não haver nenhum potencial conflito de interesses referente a este artigo.

CONTRIBUIÇÕES DOS AUTORES: Cada autor contribuiu individual e significativamente para o desenvolvimento do manuscrito. Conceito e desenho do estudo: MAFJ (0000-0003-3979-607X)*, ENV (0000-0003-1157-4889)* e LRV (0000-0002-0638-4311)*. Aprovação do CEP: ENV (0000-0003-1157-4889)*. Aquisição de dados: MAFJ (0000-0003-3979-607X)*. Análise e interpretação dos dados: MAFJ (0000-0003-3979-607X)*, ENV (0000-0003-1157-4889)* e RLP (0000-0002-2096-6465)*. Desenvolvimento do artigo: MAFJ (0000-0003-3979-607X)* e ENV (0000-0003-1157-4889)*. Tabelas e figuras: FNN (0000-0001-6959-8862)*. Revisão crítica do artigo: ENV (0000-0003-1157-4889)* e LRV (0000-0002-0638-4311)*. Revisão da versão final para submissão: MAFJ (0000-0003-3979-607X)*, ENV (0000-0003-1157-4889)* e LRV (0000-0002-0638-4311)*. *ORCID (Open Researcher and Contributor ID).

REFERÊNCIAS

1. Fritz JM, Piva SR, Childs JD. Accuracy of the clinical examination to predict radiographic instability of the lumbar spine. Eur Spine J. 2005;14(8):743-50.
2. Hasegawa K, Kitahara K, Shimoda H, Ishii K, Ono M, Homma T, et al. Lumbar degenerative spondylolisthesis is not always unstable: clinicobiomechanical evidence. Spine (Phila Pa 1976). 2014;39(26):2127-35.
3. Iguchi T, Kanemura A, Kasahara K, Kurihara A, Doita M, Yoshiya S. Age distribution of three radiologic factors for lumbar instability: probable aging process of the instability with disc degeneration. Spine (Phila Pa 1976). 2003;28(23):2628-33.
4. Tamai K, Kato M, Konishi S, Matsumura A, Hayashi K, Nakamura H. Facet Effusion without Radiographic Instability Has No Effect on the Outcome of Minimally Invasive Decompression Surgery. Global Spine J. 2017;7(1):21-7.
5. Schinnerer KA, Katz LD, Grauer JN. MR findings of exaggerated fluid in facet joints predicts instability. Clin Spine Surg. 2008;21(7):468-72.
6. Simmonds AM, Rampersaud YR, Dvorak MF, Dea N, Melnyk AD, Fisher CG. Defining the inherent stability of degenerative spondylolisthesis: a systematic review. J Neurosurg Spine. 2015;23(2):178-89.
7. Hasegawa K, Kitahara K, Shimoda H, Hara T. Facet joint opening in lumbar degenerative diseases indicating segmental instability. J Neurosurg Spine. 2010;12(6):687-93.
8. Pieper CC, Groetz SF, Nadal J, Schild HH, Niggemann PD. Radiographic evaluation of ventral instability in lumbar spondylolisthesis: do we need extension radiographs in routine exams? Eur Spine J. 2014;23(1):96-101.
9. Caterini R, Mancini F, Bisicchia S, Maglione P, Farsetti P. The correlation between exaggerated fluid in lumbar facet joints and degenerative spondylolisthesis: prospective study of 52 patients. J Orthop Traumatol. 2011;12(2):87-91.
10. Chaput C, Padon D, Rush J, Lenehan E, Rahm M. The significance of increased fluid signal on magnetic resonance imaging in lumbar facets in relationship to degenerative spondylolisthesis. Spine (Phila Pa 1976). 2007;32(17):1883-7.
11. Cho BY, Murovic JA, Park J. Imaging correlation of the degree of degenerative L4–5 spondylolisthesis with the corresponding amount of facet fluid. J Neurosurg Spine. 2009;11(5):614-9.
12. Kuhns BD, Kouk S, Buchanan C, Lubelski D, Alvin MD, Benzel EC, et al. Sensitivity of magnetic resonance imaging in the diagnosis of mobile and nonmobile L4–L5 degenerative spondylolisthesis. Spine J. 2015;15(9):1956-62.
13. Lattig F, Fekete TF, Grob D, Kleinstück FS, Jeszenszky D, Mannion AF. Lumbar facet joint effusion in MRI: a sign of instability in degenerative spondylolisthesis? Eur Spine J. 2012;21(2):276-81.
14. Rihn JA, Lee JY, Khan M, Ulibarri JA, Tannoury C, Donaldson III WF, et al. Does lumbar facet fluid detected on magnetic resonance imaging correlate with radiographic instability in patients with degenerative lumbar disease? Spine (Phila Pa 1976). 2007;32(14):1555-60.
15. Putto E, Tallroth K. Extension-flexion radiographs for motion studies of the lumbar spine. A comparison of two methods. Spine (Phila Pa 1976). 1990;15(2):107-10.
16. Even JL, Chen AF, Lee JY. Imaging characteristics of "dynamic" versus "static" spondylolisthesis: analysis using magnetic resonance imaging and flexion/extension films. Spine J. 2014;14(9):1965-9.
17. White AA, Panjabi MM. Clinical biomechanics of the spine, 2nd ed. Philadelphia: Lippincott; 1990. p. 23–45
18. Boden SD, Wiesel SW. Lumbosacral segmental motion in normal individuals. Have we been measuring instability properly? Spine (Phila Pa 1976). 1990;15(6):571-6.
19. Dupuis PR, Yong-Hing K, Cassidy JD, Kirkaldy-Willis WH. Radiologic diagnosis of degenerative lumbar spinal instability. Spine (Phila Pa 1976). 1985;10(3):262-76.
20. Lowe RW, Hayes TD, Kaye J, Bagg RJ, Luekens CA. Standing roentgenograms in spondylolisthesis. Clin Orthop Relat Res. 1976;(117):80-4.
21. Boxall D, Bradford DS, Winter RB, Moe JH. Management of severe spondylolisthesis in children and adolescents. J Bone Joint Surg Am. 1979;61(4):479-95.
22. Knutsson F. The instability associated with disk degeneration in the lumbar spine. Acta Radiologica. 1944;25(5-6):593-609.
23. Herkowitz HN. Spine update. Degenerative lumbar spondylolisthesis. Spine (Phila Pa 1976). 1995;20(9):1084-90.
24. Muggleton JM, Kondracki M, Allen R. Spinal fusion for lumbar instability: does it have a scientific basis? J Spinal Disord. 2000;13(3):200-4.
25. Ben-Galim P, Reitman CA. The distended facet sign: an indicator of position-dependent spinal stenosis and degenerative spondylolisthesis. Spine J. 2007;7(2):245-8.
26. Kim KA, Wang MY. MRI-based morphological predictors of SPECT positive facet arthropathy in patients with axial back pain. Neurosurgery. 2006;59(1):147-56.
27. Fujiwara A, Lim TH, An HS, Tanaka N, Jeon CH, Andersson GB, et al. The effect of disc degeneration and facet joint osteoarthritis on the segmental flexibility of the lumbar spine. Spine (Phila Pa 1976). 2000;25(23):3036-44.
28. Pathria M, Sartoris DJ, Resnick D. Osteoarthritis of the facet joints: accuracy of oblique radiographic assessment. Radiology. 1987;164(1): 227-30.
29. Gellhorn AC, Katz JN, Suri P. Osteoarthritis of the spine: the facet joints. Nat Rev Rheumatol. 2013;9(4):216-24.
30. Fujishiro T, Nabeshima Y, Yasui S, Fujita I, Yoshiya S, Fujii H. Pseudogout attack of the lumbar facet joint: a case report. Spine (Phila Pa 1976). 2002;27(17):E396-8.

HISTÓRIA NATURAL DA ESTENOSE DO CANAL LOMBAR: ASPECTOS CLÍNICOS E DO EQUILÍBRIO SAGITAL

NATURAL HISTORY OF LUMBAR CANAL STENOSIS: CLINICAL ASPECTS AND SAGITTAL BALANCE

HISTORIA NATURAL DE LA ESTENOSIS DEL CANAL LUMBAR: ASPECTOS CLÍNICOS Y DEL EQUILIBRIO SAGITAL

Vagner Clayton de Paiva,[1] Marcelo Italo Risso Neto,[2] Guilherme Rebechi Zuiani,[2] Ivan Guidolin Veiga,[2] Wagner Pasqualini,[2] Marcos Antonio Tebet,[2] Rodrigo Amaral,[3] Rubens Giraldo Jensen,[3] Luis Marchi,[3] Luiz Henrique de Mattos Pimenta,[3] Paulo Tadeu Maia Cavali,[2] Alberto Cliquet Júnior[4]

1. Universidade Estadual de Campinas – UNICAMP, Curso de Cirurgia da Coluna Vertebral, Campinas, SP, Brasil.
2. Universidade Estadual de Campinas – UNICAMP, Grupo de Cirurgia da Coluna, Campinas, SP, Brasil.
3. Instituto de Patologia da Coluna, São Paulo, SP, Brasil.
4. Universidade Estadual de Campinas – UNICAMP, Departamento de Ortopedia e Traumatologia, Campinas, SP, Brasil.

RESUMO

Objetivo: Comparar parâmetros do AS em indivíduos portadores de EDL com indicação cirúrgica aos de uma população controle; estudar a correlação entre os questionários ODI, VAS e EQ-5D a parâmetros do AS nos portadores de EDL com indicação cirúrgica. Métodos: Estudo transversal multicêntrico tipo caso-controle. Grupo estenose (GE) composto por portadores de EDL, confirmada por Ressonância Nuclear Magnética, com indicação cirúrgica, atendidos entre Julho de 2010 a agosto de 2016. Grupo controle (GC) sem EDL. Todos os indivíduos realizaram anamnese, responderam questionários de qualidade de vida e realizaram radiografias de coluna total. Dados clínicos, questionários e parâmetros radiográficos foram correlacionados. Resultados: 64 indivíduos formaram o GE e 14 o GC. GE apresentou valores maiores de idade média, desequilíbrio coronal, sagital vertical index (SVA), pelvic tilt (PT), sacrofemoral distance (SFD), overhang (OH), missmatch PI - LL, Owestry Disability Index (ODI), Visual Analogic Scale (VAS) e valores menores de cifose torácica, lordose lombopélvica total e regional em todas as vértebras, offset sagital em todas as vértebras avaliadas e EuroQol-5D (EQ-5D), com $p < 0,05$. No GE, houve correlações significativas ($p < 0,05$) apenas entre TK e ODI e EQ-5D, sendo que todos os outros parâmetros sagitais não apresentaram correlação significativa com os questionários de qualidade de vida. Conclusão: GE apresentou perda dos parâmetros de AS em relação ao GC. Houve correlação direta entre diminuição da TK e piora do ODI e EQ-5D no GE. ***Nível de evidência III; Estudo de Caso Controle.***

Descritores: Coluna Vertebral; Qualidade de Vida; Radiografia; Estenose Espinal; História Natural.

ABSTRACT

Objective: To compare the sagittal alignment (SA) parameters in individuals with LCS and surgical indication with a control group and to study the correlations between SA parameters and ODI, VAS and EQ-5D in individuals with LCS and surgical indication. Methods: In this multicenter cross-sectional case-control study, the individuals were allocated as follows. A stenosis group (SG) composed by patients with LCS confirmed by magnetic resonance imaging with surgical indication, treated between July 2010 and August 2016 and a control group (CG), without LCS. All subjects underwent anamnesis, completed the Health-related Quality of Life (HRQoL) and total spine radiographs were taken. Clinical data, HRQoL and radiographic parameters were correlated. Results: Sixty-four individuals formed the SG and 14 the CG. The SG had higher values of mean age, coronal imbalance, sagittal vertical axis (SVA), pelvic tilt (PT), sacrofemoral distance (SFD), overhang (OH), PI-LL mismatch, Oswestry Disability Index (ODI) and Visual Analog Scale (VAS) for pain and smaller thoracic kyphosis (TK), total (TLPL) and regional lumbopelvic lordosis (RLPL) in all vertebrae, sagittal offset (SO) in all evaluated vertebrae and EuroQol-5D (EQ-5D) with $p < 0.05$. In the SG, the only significant correlations ($p < 0.05$) were between TK and ODI and EQ-5D; all the other sagittal parameters did not correlated with VAS, ODI or EQ-5D. Conclusion: SG had SA parameters altered in relation to CG. There was a direct correlation between decrease in TK and worsening of ODI and EQ-5D in SG. ***Level of evidence: III; Case Control Study.***

Keywords: *Spine; Quality of Life; Radiography; Spinal Stenosis; Natural History.*

RESUMEN

Objetivo: Comparar los parámetros del alineamiento sagital (AS) en individuos con ECL e indicación quirúrgica con un grupo control y estudiar las correlaciones entre los parámetros de SA y ODI, EVA y EQ-5D en pacientes con ECL e indicación quirúrgica. Métodos: En este estudio multicéntrico de casos y controles, los individuos fueron asignados como sigue. Un grupo estenosis (GE) compuesto por pacientes con ECL confirmada por imágenes de resonancia magnética con indicación quirúrgica, tratados entre julio de 2010 y agosto de 2016 y un grupo control (GC) sin ECL. Todos los individuos se sometieron a una anamnesis, respondieron el cuestionario de Calidad de Vida Relacionada con la Salud (HRQoL) y se tomaran radiografías totales de la columna. Se relacionaron datos clínicos, HRQoL y parámetros radiográficos. Resultados: Sesenta y cuatro individuos formaron el GE y 14 el GC. El GE tenía valores más altos de edad promedio, desequilibrio coronal, eje sagital vertical (ESV), inclinación pélvica (IP), distancia sacrofemoral (DSF), protuberancia (P), falta de emparejamiento IP –LL, Índice

Estudo realizado no Hospital das Clínicas da Universidade Estadual de Campinas – UNICAMP, Campinas, SP, Brasil, and the Instituto de Patologia da Coluna, São Paulo, SP, Brasil.
Correspondência: Rua Abílio Soares, 509/72, Vila Mariana, São Paulo, SP, Brasil. 04002-005. vagnerdepaiva@yahoo.com.br.

http://dx.doi.org/10.1590/S1808-185120191803179255

CC BY

Recebido em 30/04/2017 aceito em 03/05/2018

de Discapacidad de Oswestry (ODI), Escala Visual Analógica (VAS) para el dolor y menos cifosis torácica (CT), lordosis lumbopélvica total (LLPT) y regional (LLPR) en todas las vértebras, offset sagital (OS) en todas las vértebras evaluadas y EuroQol-5D (EQ-5D), con p < 0,05. En el GE, las únicas correlaciones significativas (p < 0,05) fueron entre TC y ODI y EQ-5D; todos los demás parámetros sagitales no se correlacionaron con EVA, ODI o EQ-5D. Conclusión: El GE tuvo parámetros de AS alterados en relación con el GC. Hubo correlación directa entre la disminución de TC y el agravamiento del ODI y EQ-5D en el GE. ***Nivel de evidencia III; Estudio de Caso Controle.***

Descriptores: *Columna Vertebral; Calidad de Vida; Radiografía; Estenosis Espinal; Historia Natural.*

INTRODUÇÃO

Estenose degenerativa lombar (EDL) é um estreitamento do canal medular lombar e/ou dos forames vertebrais, caracterizada por lombalgia, dor radicular e/ou claudicação. Trata-se de uma condição clínica comum, acometendo mais de 200 mil indivíduos nos EUA,[1] sendo a principal causa de indicação de cirurgia de coluna em indivíduos acima de 65 anos e acometendo 1 a cada 1.000 habitantes por ano nessa faixa etária.[2] Com o constante aumento da expectativa de vida da população, espera-se prevalência cada dia maior da doença, considerando a mesma como uma exacerbação do processo degenerativo fisiológico da senescência.[3,4]

Degeneração discal estácomummente associada à EDL,[3] ocorrendo geralmente nos níveis lombares mais baixos[5] e cursando com desidratação e perda da altura do disco. Consequentemente, ocorre sobrecarga de facetas articulares, com artrite e hipertrofia facetárias, gerando assim perda da lordose lombar (LL).[6] Ocorre, ainda, um componente dinâmico, pois o espaço do canal diminui à extensão e aumenta com a flexo-distração do tronco.[7] Flexão do tronco aumenta área dos forames lombares em 12% e em extensão ocorre uma diminuição de 15% de sua área seccional.[8]

Ocorre portanto uma associação entre mudanças estruturais da coluna e posição antálgica,[9] o que culmina com uma postura de anteriorização do tronco. Mecanismos compensatórios, como aumento do pelvic tilt (PT), são ativados na tentativa de diminuir a perda do alinhamento sagital (AS).[10]

Extensa literatura suporta a importância do AS e do reconhecimento de seus mecanismos compensatórios no tratamento de doenças degenerativas da coluna lombar nos casos de indicação cirúrgica. Tal importância se torna ainda maior quando se faz necessária correção sagital intra-operatória, com instrumentação e fusão vertebral.[11-14]

Os objetivos desse trabalho foram: avaliar se houve alteração dos parâmetros do AS em portadores de EDL com indicação de tratamento cirúrgico em relação a uma população controle e estudar a correlação dos parâmetros do AS com *Visual Analogic Scale (VAS),*[15] *Oswestry Disability Index (ODI)16 e EuroQol - 5 Dimensions (EQ--5D)*[17]em portadores de EDL com indicação de tratamento cirúrgico.

MATERIAL E MÉTODO

Desenho do estudo e da amostra: estudo original transversal multicêntrico tipo caso-controle.

No grupo Estenose (GE) foram incluídos indivíduos portadores de EDL comprovada por Ressonância Nuclear Magnética com indicação de tratamento cirúrgico (sintomatologia refratária ao tratamento conservador ótimo por pelo menos 4 meses). No grupo Controle (GC) foram incluídos indivíduos saudáveis, sem quaisquer doenças diagnosticadas da coluna. Coleta de dados ocorreu entre o período de 03/07/2010 até 12/08/2016.

Foram excluídos do estudo indivíduos que se recusaram a participar do mesmo, aqueles com história de cirurgia de coluna, portadores de doenças do quadril e/ou da bacia previamente conhecidas e indivíduos com diagnóstico prévio de neuropatia.

Foram coletados dados clínicos como: data da avaliação, idade, peso, altura, carga tabágica, comorbidades, além de obtenção da *VAS, ODI* e *EQ-5D*.

Este estudo foi aprovado pelo Comitê de Ética em Pesquisa da instituição onde o trabalho foi realizado (protocolo número 50833515.3.0000.5404) e os dados foram colhidos após os indivíduos da pesquisa terem assinado termo de consentimento livre e esclarecido.

Indivíduos participantes do trabalho realizaram radiografias digitalizadas de coluna total de frente e perfil, com indivíduos em ortostatismo e quadris e joelhos em extensão. Nas radiografias de frente o indivíduo apresentou-se com braços pendentes junto ao corpo e nas de perfil os braços encontravam-se fletidos a 45 graus em relação ao plano do corpo. Foram utilizados filmes de 30 x 90 cm e radiografia centrada em T12 durante a inspiração, com distância entre o filme e o foco de 230 cm. As imagens foram digitalizadas e os parâmetros foram aferidos e revisados por ortopedista familiarizado com os índices descritos, através do programa *Arya PACS Aurora* v.1.9.19 (São Bernardo do Campo, Brasil).

Parâmetros vertebrais e espinopélvicos aferidos estão representados na Figura 1 e descritos no Quadro1.

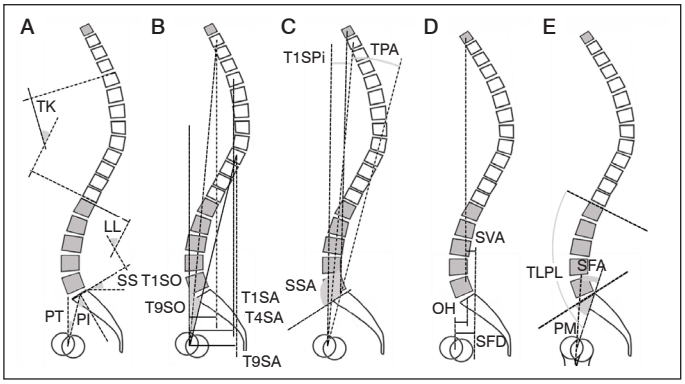

Figura 1. Parâmetros radiológicos utilizados nesse estudo.

Quadro1. Parâmetros radiológicos utilizados nesse estudo.

A	TK (*thoracic kyphosis*): ângulo entre ptp T4 e ptd T12
	LL (*lumbar lordosis*): ângulo entre ptp L1e ptp S1
	SS (*sacral slope*): ângulo entre ptp S1e lh
	PT (*pelvic tilt*): ângulo entre linha que une crq ao ponto médio da ptp S1e lv
	PI (*pelvic incidence*): ângulo entre linha que toca crq e ponto médio da ptp S1e linha ortogonal à ptp do S1
B	T1SO and T9SO (*sagittal offset in T1 and T9*): ângulo entre lv e linha que une crp ao cv respectiva
	T1SA, T4SA, and T9SA (*sagittal axis*): distância horizontal entre crq e cv respectiva
C	SSA (*spinal-sacral angle*): ângulo entre linha que toca cv C7 e ponto médio da ptp S1 e linha tangente à ptp S1
	T1SPi (*T1 spinopelvic inclination*): ângulo entre lv e linha que toca crq e cv T1
	TPA (*T1 Pelvic Angle*): soma do T1SPi ao PT
D	SVA (*sagittal vertical axis*): dh entre cv C7 e lpss1
	OH (*overhang*): dh entre crq e ponto médio da ptp S1
	SFD (*sacrofemoral distance*): dh entre crq e ipss1
	C7PL/SFD (*Barrey Ratio*): SVA sobre SFD
E	TLPL (*total lumbopelvic lordosis*): ângulo entre ptd T12 e raio pélvico
	RLPL (*regional lumbopelvic lordosis*): ângulo entre ptp de cada vertebra lombar e o raio pélvico
	PM (*pelvic morphology*): ângulo entre raio pélvico (linha entre crq e ipss1) e ptp S1
	SFA (*sacrofemoral angle*): entre eixo da diálise do fêmur e ptp S1

ptp – placa terminal proximal, dtp – placa terminal distal, crq – centro de rotação do quadril, lv – linha vertical, ih – linha horizontal, cv centroide da vertebra, lspss1 – limite posterosuperior do S1.

Análise estatística

As medidas radiográficas e características pessoais dos GC e GE foram descritas como média e desvio padrão (DP) ou mediana, mínimo e máximo e comparadas com uso de testes *t-Student* ou *Mann-Whitney*. Para comparação de medidas qualitativas utilizou-se o teste exato de *Fisher*. Para checar as correlações entre as medidas radiográficas com os questionários avaliados para cada grupo a correlação de *Spearman* foi calculada.[18] As análises foram realizadas com uso do *software IBM-SPSS v. 20.0 (Chicago, USA)* e tabuladas com uso do *software Microsoft-Excel 2003 v. 11.0 (Redmond, USA)* e os testes foram realizados com nível de significância de 5% ($p < 0,05$).

RESULTADOS

Durante período do estudo, foram incluídos 64 indivíduos no GE e 14 indivíduos no GC. No GE a idade variou entre 34 e 82 anos (média de 60 anos), sendo 33 homens e 31 mulheres. No GC a idade variou entre 25 e 62 anos (media de 49,1 anos), sendo 4 homens e 10 mulheres. Tabela 1 resume as diferenças das características pessoais segundo GC e GE, onde percebemos que a única variável estatisticamente relevante foi a idade, menor no GC.

Tabela 2 mostra que indivíduos do GE apresentaram estatisticamente maiores valores de desequilíbrio coronal, *SVA, PT, SFD, OH, missmatch PI - LL, ODI e VAS* e menores valores de *TK, TLPL, RLPL* em todas as vértebras, *T1SO, T9SO* e *EQ-5D* ($p < 0,05$).

A Tabela 3 correlaciona dos parâmetros clínicos e do AS com os questionários de qualidade de vida no GC.*ODI* não apresentou correlação com nenhum dos parâmetros radiográficos avaliados. *VAS* apresentou correlação com *LLR de L4* ($r = - 0,662$ e $p = 0,014$), *L5* ($r = - 0,624$ e $p = 0,023$), *T1 SA* ($r = -0,6$ e $p = 0,039$) e *T9* ($r = - 0,607$ e $p = 0,036$) e *missmatch PI-LL* ($r = - 0,599$ e $p = 0,024$). *EQ-5D* apresentou correlação positiva com *missmatch PI - LL* ($r = 0,608$ e $p = 0,021$).

A Tabela 4 correlaciona parâmetros radiográficos aferidos aos questionários *VAS, ODI e EQ-5D* no GE. Mostra que *TK* apresentou correlação inversa com *ODI* ($r = -0,273$, $p=0,038$) e correlação direta com *EQ-5D* ($r = 0,428$, $p=0,001$). Mesmo parâmetros como *SVA*, SSA, *TPA* e *missmatch PI - LL* não apresentaram quaisquer relações com os questionários no GE.

Dentre os 64 indivíduos participantes do trabalho, não foi possível visualizar a placa terminal proximal de T4 em 6 indivíduos e portanto não foi possível aferir *TK* desses. Dos 58 indivíduos que tiveram *KT T4-T12* medida, 4 foram hipocifóticos, 47 normo cifóticos e 7 hipercifóticos, considerando normalidade entre 20 e 40[19]. A Tabela 5 expõe os valores médios de *TK, ODI, VAS e EQ-5D* segundo grupos normalidade de *TK*.

DISCUSSÃO

Existe hoje extensa discussão sobre a real importância dos parâmetros do AS e se esses são capazes de predizer qualidade de vida no indivíduo portador de EDL.[20-22]

Dados encontrados no presente trabalho são consonantes àqueles encontrados por Cavali et al. no que se refere à perda do AS do GE em relação ao GC. O mesmo autor encontrou ainda uma população mais velha de portadores de EDL quando comparada a população controle, aleatoriamente selecionada.[19]

Vários trabalhos defendem que o aumento do *SVA* associa-se a pior qualidade de vida e a aumento da dor axial.[23-25] Em 2013, *Schwab* concluiu que a disfunção clinica grave *(ODI> 40)* era associada ao aumento de *SVA*, *missmatch PI - LL* e *PT*.[26] Lafage também concluiu que aumento do *PT*correlaciona-se com piora de qualidade de vidae que *T1SPI*se correlaciona melhor aos questionários de qualidade de vida do que o *SVA*.[27]

Literatura cita ainda que valores anormais de *TPA*associam-se a pior qualidade de vida na escoliose degenerativa do adulto[28,29] e que o aumento de *C7PL*/*SFD* relaciona-se a pior qualidade de vida na doença degenerativa lombar.[30]

Todavia, maioria dos trabalhos que encontram correlação entre parâmetros de AS e qualidade de vida pré-operatórios apresentam análise univariada ou multivariada ajustada apenas para idade,[23-25,31] o que cria forte viés de confusão.

Takemoto comparou parâmetros do AS ao *ODI* em 204 casos de deformidade espinhal do adulto no pré e no pós-operatório de correção da deformidade. Em análise multivariada,parâmetros do AS não apresentaram correlação significativa com ODI pré-operatório. Todavia, observou que a melhora do AS no pós-operatório resultou em melhor ODI. Concluiu, portanto, que nos casos cirúrgicos o reestabelecimento do AS deve ser buscado, objetivando um melhor ODI pós-operatório, embora alterações do AS não devam ser decisivas na indicação da cirurgia.[32]

Ausência de correlação entre parâmetros do AS e qualidade de vida encontrada no trabalho supracitado é compatível com os dados obtidos no nosso estudo. Levanta-se, assim, questionamento acerca da reprodutibilidade dos resultados encontrados nos trabalhos que defendem que os parâmetros do AS sejam preditores de qualidade de vida nos indivíduos portadores de EDL.

Além do discutível valor do uso dos parâmetros de AS para predizer qualidade de vida em portadores de EDL, tais parâmetros

Tabela 1. Dados demográficos do estudo.

	Controle		Estenose		P
	média ± DP	N	média ± DP	N	
Idade (anos)	49,1 ± 11,1	14	60 ± 10,7	64	0,001
Peso (Kg)	75 ± 16,1	14	78,1 ± 13,5	58	0,456
Altura (m)	1,7 ± 0,1	14	1,7 ± 0,1	58	0,282
IMC (Kg/m^2)	25,6 ± 3,9	14	27,5 ± 3,4	58	0,066
Gênero (masculino)	4	14	33	64	0,119*

Teste *t-Student*; *Qui Quadrado.

Tabela 2. Parâmetros radiográficos do estudo.

	Controle		Estenose		p
	mediana (min; max)	N	mediana (min; max)	n	
Desequilíbrio coronal	0 (0; 15)	14	12 (0; 89)	60	0,001
TK	40,5 (25; 59)	14	39,5 (7; 67)	62	0,629
LL	59 (48; 81)	14	49 (20; 82)	62	0,016
SVA	-10 (-35; 50)	14	28,5 (-100; 134)	58	0,001
PT	13,5 (5; 22)	14	20 (3; 42)	62	0,006
SS	41 (26; 60)	14	35,5 (13; 60)	62	0,102
PI	52,5 (34; 82)	14	57 (29; 89)	62	0,477
Ângulo coronal de Cobb	0 (0; 10)	14	1 (0; 54)	61	0,069
TLPL	92 (76; 102)	13	81 (40; 104)	61	0,001
RLPL L1	93 (88; 103)	13	80 (50; 103)	61	<0,001
RLPL L2	92 (85; 98)	13	77 (23; 108)	61	<0,001
RLPL L3	88 (74; 111)	13	71 (25; 110)	60	<0,001
RLPL L4	75 (65; 118)	13	62 (28; 126)	59	0,001
RLPL L5	60 (50; 132)	13	51 (27; 140)	59	0,002
PM	42 (14; 150)	13	31 (6; 175)	61	0,017
T1 SA	-41 (-86; 70)	12	-21 (-91; 105)	51	0,294
T4 SA	-58,5 (-115; 80)	12	-56 (-112; 75)	56	0,748
T9 SA	-63,5 (-117; 79)	12	-66 (-130; 54)	58	0,726
T1 SO	7,5 (0; 10)	12	0,5 (-16; 87)	52	0,001
T9 SO	13 (9; 21)	12	-8 (-50; 18)	61	<0,001
SFA	42 (10; 90)	12	50 (15; 78)	48	0,136
SFD	10 (-32; 21)	12	22 (-30; 60)	58	0,005
OH	20 (2; 47)	13	35 (-40; 73)	58	0,005
Missmatch PI-LL	-8 (-25; 19)	14	8 (-19; 41)	62	0,002
ODI	6 (0; 26)	14	46 (2; 68)	60	<0,001
EVA	0,5 (0; 6)	14	7 (0; 10)	60	<0,001
EQ-5D	0,9 (0,5; 1)	14	0,5 (0,1; 1)	59	<0,001

Teste de Mann-Whitney.

Tabela 3. Correlação entre parâmetros demográficos/radiográficos e desfecho clínico no GC.

		ODI	EVA	EQ-5D
Idade	r	0,201	0,182	-0,073
	p	0,491	0,533	0,804
IMC	r	-0,042	-0,369	0,316
	p	0,886	0,194	0,270
Tabagismo	r	-0,189	-0,444	0,434
	p	0,517	0,112	0,121
Desequilíbrio coronal	r	-0,104	-0,192	0,159
		0,723	0,511	0,587
TK	r	0,284	0,275	-0,460
	p	0,326	0,340	0,098
LL	r	0,264	0,485	-0,470
	p	0,362	0,079	0,090
SVA	r	0,072	0,052	-0,010
	p	0,807	0,859	0,973
PT	r	-0,050	-0,166	0,433
	p	0,864	0,571	0,122
SS	r	0,049	0,007	-0,104
	p	0,867	0,981	0,723
PI	r	0,094	0,007	0,027
	p	0,749	0,981	0,928
Ângulo coronal de Cobb	r	-0,155	0,198	0,089
	p	0,597	0,497	0,762
TLPL	r	0,051	0,250	-0,081
	p	0,870	0,410	0,793
RLPL L1	r	-0,038	0,142	0,062
	p	0,902	0,644	0,840
RLPL L2	r	-0,221	-0,430	0,287
	p	0,468	0,143	0,343
RLPL L3	r	-0,071	-0,312	0,233
	p	0,817	0,299	0,444
RLPL L4	r	-0,464	-0,662	0,468
	p	0,111	**0,014**	0,107
RLPL L5	r	-0,235	-0,624	0,492
	p	0,440	**0,023**	0,088
PM	r	-0,204	-0,407	0,451
	p	0,503	0,168	0,122
SA T1	r	-0,283	-0,600	0,051
	p	0,372	**0,039**	0,875
SA T4	r	-0,188	-0,495	-0,021
	p	0,559	0,102	0,948
SA T9	r	-0,261	-0,607	0,098
	p	0,413	**0,036**	0,761
SO T1	r	0,005	0,134	-0,011
	p	0,987	0,679	0,974
SO T9	r	0,451	0,196	-0,262
	p	0,141	0,541	0,411
SFA	r	-0,280	-0,227	0,461
	p	0,379	0,478	0,131
SFD	r	-0,040	-0,110	0,293
	p	0,903	0,733	0,355
OH	r	0,079	0,014	0,078
	p	0,799	0,965	0,801
Missmatch PI-LL	r	-0,368	-0,599	0,608
	p	0,196	0,024	0,021

Correlação de Spearman.

Table 4. Correlação entre parâmetros radiográficos e de qualidade de vida no Grupo estenose.

		ODI	EVA	EQ-5D
Desequilíbrio Coronal	r	0,144	0,229	0,089
	p	0,285	0,086	0,510
TK	r	-0,273	-0,232	-0,290
	p	0,038	0,079	0,001
LL	r	-0,191	-0,065	0,031
	p	0,151	0,630	0,820
SVA	r	-0,132	-0,106	0,223
	p	0,338	0,441	0,102
PT	r	-0,021	0,149	0,075
	p	0,874	0,265	0,581
SS	r	-0,248	-0,021	0,126
	p	0,060	0,876	0,349
PI	r	-0,179	0,031	0,182
	p	0,180	0,820	0,176
Ângulo coronal de Cobb	r	0,113	0,115	0,081
	p	0,402	0,394	0,552
TLPL	r	-0,157	-0,185	0,058
	p	0,243	0,169	0,670
RLPL L1	r	-0,149	-0,209	0,038
	p	0,269	0,119	0,780
RLPL L2	r	-0,156	-0,228	0,047
	p	0,247	0,088	0,730
RLPL L3	r	-0,092	-0,255	0,004
	p	0,500	0,058	0,980
RLPL L4	r	0,085	-0,221	-0,089
	p	0,537	0,105	0,521
RLPL L5	r	0,126	-0,224	-0,119
	p	0,358	0,101	0,390
PM	r	0,180	-0,122	-0,226
	p	0,180	0,365	0,094
SA T1	r	-0,062	0,067	0,039
	p	0,675	0,653	0,793
SA T4	r	-0,024	0,010	0,000
	p	0,867	0,945	0,998
SA T9	r	-0,060	0,055	-0,047
	p	0,665	0,690	0,731
SO T1	r	-0,212	-0,161	0,126
	p	0,148	0,275	0,393
SO T9	r	-0,250	-0,213	0,007
	p	0,061	0,112	0,961
SFA	r	0,142	0,086	-0,014
	p	0,346	0,572	0,929
SFD	r	-0,093	0,156	-0,017
	p	0,499	0,256	0,902
OH	r	-0,067	0,076	0,063
	p	0,625	0,580	0,648
Missmatch PI - LL	r	0,108	0,103	0,083
	p	0,420	0,443	0,538
SSA	r	-0,099	0,047	0,067
	p	0,528	0,763	0,671
T1SPi	r	0,031	0,126	-0,026
	p	0,857	0,464	0,879
TPA	r	-0,219	0,005	0,161
	p	0,200	0,978	0,348
C7PL/SFD	r	-0,018	-0,069	0,123
	p	0,909	0,660	0,431

Correlação de Spearman.

Tabela 5. Médias de TK, ODI, EVA e EQ-5D segundo grupos de cifose do GE.

	TK	ODI	EVA	EQ-5D	n
Hipocifose	13	37	7,5	0,558	4
Normocifose	37	44	6,3	0,476	47
Hipercifose	48	33	5,9	0,732	7

parecem não se correlacionar à dor lombar baixa inespecífica[33] e não são úteis como ferramenta para triagem dessa condição.[34]

Não foi encontrado trabalho que correlacionasse *TK* e qualidade de vida em EDL. Trabalho descritivo analítico recente, avaliou 34 mulheres com osteoporose e observou que diminuição da *TK* apresentava correlação inversa ao desempenho de marcha e ao SF-36,[35] resultados semelhantes aos encontrados no nosso estudo.

Uma limitação desse estudo foi comparar uma população de portadores de EDL com indicação cirúrgica a um grupo controle com média de idade inferior.

CONCLUSÃO

O presente estudo mostrou importante perda dos parâmetros do AS nos pacientes portadores de EDL com indicação cirúrgica em relação a uma população controle. Mostrou ainda correlação direta entre diminuição da *TK* e piora dos indicadores de qualidade de *vida ODI e EQ-5D* nesses pacientes.

Todos os autores declaram não haver nenhum potencial conflito de interesses referente a este artigo.

CONTRIBUIÇÃO DOS AUTORES: Cada autor contribuiu individual e significantemente para o desenvolvimento deste artigo. VCP (0000-0002-7843-236X)*: revisão da literatura, coleta de dados e redação do traba-lho; MIRN (0000-0003-0990-6901)*: revisão de todo trabalho e conceito intelectual; WP (0000-0002-0464-3455)*: análise dos dados e revisão do trabalho; MAT (0000-0003-0346-3564)*: análise dos dados e revisão do trabalho; IGV (0000-0001-7221-5447)*: análise dos dados e revisão final; GRZ (0000-0002-4240-9096)*: revisão da estatística e conceito inte-lectual; RA (0000-0003-3007-0571)*: coleta de dados e análise estatística; RJ (0000-0002-2313-7793)*: coleta de dados e análise estatística; LM(0000-0002-3447-0399)*: coleta de dados e análise estatística; LHMP (0000-0002-5702-5431)*: coleta de dados, análise esta-tística; PTMC (0000-0001-5226-505X)*: conceito intelectual, revisão de todo projeto de pesquisa; ACJ (0000-0002-9893-5204)*: revisão de todo projeto. *ORCID (*Open Researcher and Contributor ID*).

REFERÊNCIAS

1. Lurie J, Tomkins-Lane C. Management of lumbar spinal stenosis. BMJ. 2016;352:h6234.
2. Joaquim AF, Sansur CA, Hamilton DK, Shaffrey CI. Degenerative lumbar stenosis. Arq Neuro-Psiquiatr. 2009;67(2b):553-8.
3. Zylbersztejn S, Spinelli LF, Rodrigues NR, Werlang PM, Kisaki Y, Rios AR et al. Degenerative stenosis of the lumbar spine. Rev Bras Ortop. 2012;47(3):286-91.
4. Aebi M. The aging spine. Berlim: Springer; 2003.
5. Zingg PO. Lumbar spinal stenosis. In: Boss N, Aebi M, editors. Disorders of the spine. Berlin: Springer-Verlag Heidelberg; 2008. p. 513-33.
6. Ciric I, Mikhael MA, Tarkington JA, Vick NA. The lateral recess syndrome: a variant of the spinal stenosis. J Neurosurg. 1980;53(4):433-43.
7. Schonstrom N, Lindahl S, Willen J, Hansson T. Dynamic changes in the dimensions of the lumbar spinal canal: an experimental study in vitro. J Orthop Res. 1989;7(1):115-21.
8. Inufusa A, An HS, Lim TH, Hasegawa T, Haughton VM, Nowicki BH. Anatomic changes of the spinal canal and intervertebral foramen associated with flexion-extension movement. Spine (Phila Pa 1976). 1996;21(21):2412-20.
9. Ames CP, Smith JS, Scheer JK, Bess S, Bederman SS, Deviren V, et al. Impact of spinopelvic alignment on decision making in deformity surgery in adults. J Neurosurg Spine. 2012;16(6):547–64.
10. Suzuki H, Endo K, Kobayashi H, Tanaka H, Yamamoto K. Total sagittal spinal alignment in patients with lumbar canal stenosis accompanied by intermittent claudication. Spine (Phila Pa 1976). 2010;35(9):344-6.
11. Lim JK, Kim SM. Comparison of Sagittal Spinopelvic Alignment between Lumbar Degenerative Spondylolisthesis and Degenerative Spinal Stenosis. J Korean Neurosurg Soc. 2014;55(6):331-6.
12. Buckland AJ, Vira S, Oren JH, Lafage R, Harris BY, Spiegel MA, et al. When is compensation for lumbar spinal stenosis a clinical sagittal plane deformity? Spine J. 2016;16(8):971-81.
13. Drummond Filho ML, Risso Neto MI, Lehoczki MA, Cavali PT, Veiga IG, Zuiani GR, et al. Avaliação dos parâmetros espinopelvicos pelo posicionamento intra-operatório na artrodese de coluna lombossacra. Coluna/Columna. 2013;12(3):228-31.
14. Barrey C, Roussouly P, Le Huec JC, D'Acunzi G, Perrin G. Compensatory mechanisms contributing to keep the sagittal balance of the spine. Eur Spine J. 2013;22(Suppl 6):S834–41.
15. Joyce CR, Zutshi DW, Hrubes V, Mason RM. Comparison of fixed interval and visual analogue scales for rating chronic pain. Eur J Clin Pharmacol. 1975;8(6):415-20.
16. Fairbank JC, Couper J, Davies JB, O'Brien JP. The Oswestry low back pain disability questionnaire. Physiotherapy. 1980;66(8):271-3.
17. Solberg TK, Olsen JA, Ingebrigtsen T, Hofoss D, Nygaard OP. Health-related quality of life assessment by the EuroQol-5D can provide cost-utility data in the field of low-back surgery. Eur Spine J. 2005;14(10):1000-7.
18. Kirkwood BR, Sterne JA. Essential medical statistics. Massachusetts: Blackwell Science; 2006.
19. Cavali PT, Pasqualini W, Risso MI, Zuiani GR, Miranda JB. Correlation between symptoms and sagittal alignment parameters in patients with lumbar canal stenosis: A case-control study. Coluna/Columna. 2012;11(4):302-9.
20. Boulay C, Tardieu C, Hecquet J, Benaim C, Mouilleseaux B, Marty C, et al. Sagittal alignment of spine and pelvis regulated by pelvic incidence: standard values and prediction of lordosis. Eur Spine J. 2006;15(4):415-22.
21. Suzuki H, Endo K, Mizuochi J, Kobayashi H, Tanaka H, Yamamoto K. Clasped position for measurement of sagittal spinal alignment. Eur Spine J. 2010;19(5):782-6.
22. Decker S, Müller CW, Omar M, Krettek C, Schwab F, Trobisch PD. Sagittal Balance of the Spine - Clinical Importance and Radiographic Assessment. Z Orthop Unfall. 2016;154(2):128-33.
23. Glassman SD, Berven S, Bridwell K, Horton W, Dimar JR. Correlation of radiographic parameters and clinical symptoms in adult scoliosis. Spine (Phila Pa 1976). 2005;30(6):682-8.
24. Glassman SD, Bridwell K, Dimar JR, Horton W, Berven S, Schwab F. The impact of positive sagittal balance in adult spinal deformity. Spine (Phila Pa 1976). 2005;30(18):2024-9.
25. Mac-Thiong JM, Transfeldt EE, Mehbod AA, Perra JH, Denis F, Garvey TA, et al. Can c7 plumbline and gravity line predict health related quality of life in adult scoliosis? Spine (Phila Pa 1976). 2009;34(15):519-27.
26. Schwab FJ, Blondel B, Bess S, Hostin R, Shaffrey CI, Smith JS, et al. Radiographicalspinopelvic parameters and disability in the setting of adult spinal deformity: a prospective multicenter analysis. Spine (Phila Pa 1976). 2013;38(13):803-12.
27. Lafage V, Schwab F, Patel A, Hawkinson N, Farcy JP. Pelvic Tilt and Truncal Inclination. Two Key Radiographic Parameters in the Setting of Adults With Spinal Deformity. Spine (Phila Pa 1976). 2009;34(17):E599–606.
28. Protopsaltis TS, Schwab FJ, Bronsard N, Smith JS, Klineberg E, Mundis G, et al. The t1 pelvic angle, a novel radiographic measure of global sagittal deformity, accounts for both spinal inclination and pelvic tilt and correlates with health-related quality of life. J Bone Joint Surg Am. 2014;96(19):1631-40.
29. Yang M, Yang C, Xu Z, Chen Z, Wei X, Zhao J, et al. Role of T1 Pelvic Angle in Assessing Sagittal Balance in Outpatients With Unspecific Low Back Pain. Medicine (Baltimore). 2016;95(9):e2964.
30. Barrey C, Jund J, Noseda O, Roussouly P. Sagittal balance of the pelvis-spine complex and lumbar degenerative diseases. A comparative study about 85 cases. Eur Spine J. 2007;16(9):1459-67.
31. Fu KM, Bess S, Shaffrey CI, Smith JS, Lafage V, Schwab F, et al. Patients with adult spinal deformity treated operatively report greater baseline pain and disability than patients treated nonoperatively; however, deformities differ between age groups. Spine (Phila Pa 1976). 2014;39(17):1401–7.
32. Takemoto M, Boissière L, Vital JM, Pellisé F, Perez-Grueso FJ, Kleinstück F, et al. Are sagittal spinopelvic radiographic parameters significantly associated with quality of life of adult spinal deformity patients? Multivariate linear regression analyses for pre-operative and short-term post-operative health-related quality of life. Eur Spine J. 2017;26(8):2176-86.
33. Gautier J, Morilon P, Marcelli C. Does spinal morphology influence the occurrence of low back pain? A retrospective clinical, anthropometric, and radiological study. Rev Rhum Engl Ed. 1999;66(1):29-34.
34. Araújo F, Lucas R, Alegrete N, Azevedo A, Barros H. Sagittal standing posture, back pain, and quality of life among adults from the general population: a sex-specific association. Spine (Phila Pa 1976). 2014;39(13):E782–94.
35. Sangtarash F, Manshadi FD, Sadeghi A. The relationship of thoracic kyphosis to gait performance and quality of life in women with osteoporosis. Osteoporos Int. 2015;26(8):2203-8.

PREVALÊNCIA DE *STAPHYLOCOCCUS AUREUS* METICILINA RESISTENTE EM PACIENTES DE CIRURGIA DE COLUNA

PREVALENCE OF METHICILLIN-RESISTANT STAPHYLOCOCCUS AUREUS IN SPINAL SURGERY PATIENTS

PREVALENCIA DE STAPHYLOCOCCUS AUREUS RESISTENTE A METICILINA EN PACIENTES DE CIRUGIA DE COLUMNA

Daniel Cunha de Araujo,[1] Luiz Cláudio de Moura França,[1] André Moreira Castilho,[1] Tiago Costa Falci,[1] Tiago Penido,[1] Eric Gustavo Reggiani[1]

1. Rede Mater Dei, Departamento de Ortopedia. Belo Horizonte, MG, Brasil.

RESUMO

Objetivo: O objetivo desse trabalho foi determinar a prevalência dos pacientes submetidos a procedimentos eletivos de coluna com mucosa nasal colonizada por *Staphylococcus aureus* Meticilina Resistente (MRSA). Métodos: Foi realizado estudo retrospectivo dos prontuários de todos os pacientes submetidos a procedimentos eletivos, totalizando 125, entre 2015 e 2017, por dois cirurgiões de coluna do serviço de Ortopedia e Traumatologia do Hospital Mater Dei, de Belo Horizonte, Minas Gerais. A investigação pré-operatória para MRSA consistiu em swab nasal submetido à cultura microbiológica. Resultados: Dos 125 pacientes avaliados, três (2,4%) apresentaram resultado positivo para colonização nasal por MRSA. Essa prevalência está de acordo com a literatura estrangeira, que varia de 1,5 a 5,9%. Desses pacientes, nenhum apresentou infecção da ferida operatória, provavelmente devido às medidas de profilaxia instituídas. Conclusão: Apesar das limitações do estudo, constatamos que a população estudada apresenta prevalência de carreamento nasal de MRSA similar às populações estrangeiras. ***Nível de evidência III; Estudo Retrospectivo.***

Descritores: *Staphylococcus Aureus*; Prevalência; Coluna Vertebral.

ABSTRACT

Objective: The objective of this study was to determine the prevalence of patients with colonization of methicillin-resistant Staphylococcus aureus (MRSA) in the nasal mucosa, who underwent elective spinal procedures. Methods: Retrospective study of the medical records of all patients submitted to elective procedures, totaling 125 individuals in the period of 2015 and 2017, performed by two spinal surgeons of the Orthopedics and Traumatology Service of Hospital Mater Dei, Belo Horizonte, Minas Gerais. The pre-operative investigation of MRSA consisted of the collection of a nasal swab for microbiological culture. Results: Of the 125 patients evaluated, three (2.4%) showed positive results for MRSA nasal colonization. This prevalence is consistent with the international literature, that ranges from 1.5 to 5.9%. Of these patients none had infection of the surgical wound, probably due to the preoperative prophylactic measures. Conclusions: Despite the limitations of the study, we found that the prevalence of carriers of this nasal MRSA population is similar to that of populations worldwide. ***Level of evidence III; Retrospective Study.***

Keywords: *Staphylococcus Aureus; Prevalence; Spine.*

RESUMEN

El objetivo de este estudio fue determinar la prevalencia de pacientes con colonización de Staphylococcus aureus resistente a la meticilina (SARM) en la mucosa nasal que se sometieron a procedimientos electivos de columna vertebral. Métodos: Estudio retrospectivo de los registros médicos de todos los pacientes sometidos a procedimientos electivos, con un total de 125 individuos en el período de 2015 a 2017, realizado por dos cirujanos de columna vertebral del Servicio de Ortopedia y Traumatología del Hospital Mater Dei, de Belo Horizonte, Minas Gerais. La investigación preoperatoria de SARM consistió en la recolección de un hisopo nasal para cultivo microbiológico. Resultados: De los 125 pacientes evaluados, tres (2,4%) tuvieron resultados positivos para la colonización nasal por SARM. Esta prevalencia está de acuerdo con la literatura internacional, que varía de 1,5% a 5,9%. De estos pacientes, ninguno tuvo infección de la herida quirúrgica, probablemente debido a las medidas profilácticas preoperatorias. Conclusiones: A pesar de las limitaciones del estudio, encontramos que la prevalencia de portadores de SARM nasal de esta población es similar a la de poblaciones de todo el mundo. ***Nivel de evidencia III; Estudio Retrospectivo.***

Descriptores: *Staphylococcus Aureus; Prevalencia; Columna Vertebral.*

INTRODUÇÃO

O *Staphylococcus aureus* é uma bactéria anaeróbia facultativa descrita pela primeira vez por Alexander Ogston em 1880.[1] É um coco gram positivo imóvel que não apresenta cápsula ou tem uma cápsula limitada, não esporulado e coagulasepositivo. É encontrado no ambiente externo e faz parte da microbiota normal humana. Desta forma, em condições normais, não é patogênico, mas quando há quebra da barreira cutânea ou diminuição da imunidade, pode causar infecções e complicações que vão desde celulite até sepse.[2]

Dentre essas afecções, destacamos a infecção precoce de ferida operatória, por se tratar de uma importante causa de complicação em cirurgias ortopédicas. Tais intercorrências são tipicamente

Estudo realizado no Hospital Mater Dei, Belo Horizonte, MG, Brasil.
Correspondência: Daniel Cunha de Araujo. Rua Abre Campo 193, ap 802 Santo Antônio. BH, MG,Brazil – 30350-190 danielcunhamed@gmail.com

CC BY

http://dx.doi.org/10.1590/S1808-185120191803197013

Recebido em 30/04/2018 aceito em 16/10/2018

provocadas por germes gram positivos,[3] e entre esses, o *Staphylococcus aureus* é o patógeno mais comuns.[3,4,]

A prevalência de indivíduos colonizados por esses patógenos varia na literatura e depende da população estudada, local anatômico em que é feita a coleta e número de sítios coletados.[5] Estudos americanos citam uma prevalência de colonização nasal para *Staphylococcus aureus* que varia entre 20 e 30%.[6-8] Em um estudo da Organização Mundial de Saúde, em pacientes que aguardavam cirurgia, a taxa de colonização nasal por *Staphylococcus aureus* Meticilina Resistente (MRSA) foi de 1,8%.[9] Já Sporer et al.[10] rastrearam 9825 pacientes para colonização de estafilococus no pré-operatório de prótese de joelho ou quadril com 2,9% dos pacientes positivos para MRSA e 25,1% positivos para Staphylococcus aureus Meticilina Sensível (MSSA).

Entretanto, há poucos estudos sobre a prevalência da colonização por essas bactérias na população brasileira hígida. A maior parte dos estudos encontrados na língua portuguesa aborda pacientes em unidades de terapia intensiva, com infecções nosocomiais ou imunocomprometidos,[11-3] haja vista que esses indivíduos estão mais suscetíveis a essa infecção.

Os pacientes colonizados com essas bactérias tem taxa significativamente maior de infecção da ferida operatória após cirurgia ortopédica,[14] entre elas destacam -se as cirurgias da coluna, prótese de quadril e joelho.[10] Estudos evidenciam que esse risco também é válido para cirurgias cardíacas e vasculares.[15] Além disso, tanto a infecção por *Staphylococcusaureus* Meticilina Resistente quanto o Sensível estão associados com maior potencial de morbidade e mortalidade quando comparados a infecções por outras bactérias da flora humana.[16]

OBJETIVO

O objetivo deste trabalho foi determinar a prevalência dos pacientes submetidos a procedimentos eletivos de coluna com mucosa nasal colonizada por MRSA.

MATERIAL E MÉTODO

Estudo retrospectivo, em que revisamos os prontuários de todos os pacientes que foram submetidos a procedimentos eletivos, totalizando 125 entre 2015 e 2017, por dois cirurgiões de coluna do serviço de Ortopedia e Traumatologia do Hospital Mater Dei, de Belo Horizonte, Minas Gerais.

A investigação pré-operatória para colonização por MRSA em nosso serviço consiste em swab de ambas as narinas que é submetido a método padrão de cultura microbiológica. O teste foi realizado no máximo 30 dias antes do procedimento cirúrgico e os pacientes retornaram ao cirurgião responsável para consulta pré-operatória e avaliação do resultado.

Foram excluídos do estudo os pacientes que haviam sido submetidos a procedimento cirúrgico ou que permaneceram internados em ambiente hospitalar, por qualquer motivo, há menos de 30 dias do exame.

Informamos que o projeto Estudo epidemiológico da colonização por estafilococos aureus e a correlação com infecção de sítio cirúrgico foi recebido para análise ética no CEP Hospital Mater Dei. Número do Protocolo: CAAE: 87466518.5.0000.5128

Todos os pacientes assinaram Termo de consentimento Livre Esclarecido.

RESULTADOS

Dos 125 pacientes que preencheram os critérios de inclusão no trabalho, sendo 52% (62 pacientes) do sexo feminino e 48% (63) do masculino, 2,4% (três pacientes) apresentaram resultado positivo para colonização nasal por *Staphylococcus aureus* Resistente a Meticilina.

DISCUSSÃO

As infecções de ferida operatória são importantes complicações dos procedimentos cirúrgicos, que aumentam a morbidade, mortalidade, além de onerar o sistema. A taxa dessa intempérie após procedimento cirúrgico na coluna relatada na literatura varia entre 0,7% e 12%.[17,18] Os fatores de risco que predispõem os pacientes a desenvolverem infecção no pós-operatório podem ser divididos em não modificáveis, como idade, cirurgia primária ou revisão e os modificáveis, como obesidade, uso de tabaco e colonização por estafilococos. A identificação desses fatores modificáveis é importante, pois a partir dela é possível traçar estratégias que visem otimizar a evolução após o procedimento cirúrgico.

Assim, esse trabalho focou na prevalência de colonização por *Staphylococcus aureus* Meticilina Resistente entre os indivíduos saudáveis que foram submetidos a procedimentos cirúrgicos na coluna entre 2015 e 2017 em dois grandes hospitais. O local mais comum de reservatório para o *S. aureus* são as narinas, seguidas de virilha, axila e região perianal.[5] Dessa forma, optamos como forma de rastreio o *swab* das narinas, pois é o mais usado na literatura,[19-21] apresenta maior sensibilidade e não expõe os pacientes a constrangimento.

Esse *swab* pode ser submetido a dois tipos de análise para identificação do MRSA. A reação em cadeia da polimerase (Polymerase Chain Reaction – PCR) e o semeamento em meio de cultura microbiológico. A sensibilidade e especificidade do PCR são respectivamente 100% e 98%, já para cultura os resultados são 90% e 100% respectivamente.[22] A vantagem do PCR é que os resultados estão disponíveis em 24h em contraste com a cultura que pode demorar de três a sete dias dependendo do laboratório. Então, a primeira forma de análise é mais útil para o paciente hospitalizado, pois permite a identificação em tempo real da colonização nasal por MRSA, e assim provê uma oportunidade para erradicação precoce do patógeno e impede a transmissão para outros pacientes.[3] Entretanto os *kits* de PCR custam mais que o dobro do que é gasto para realizar as culturas.[23] Dessa forma, como não havia a necessidade dessa celeridade no resultado do *swab* e para não onerar mais o sistema, optamos por realizar a cultura da amostra colhida dos pacientes.

Uma vez identificados os indivíduos carreadores dessa bactéria, medidas direcionadas devem ser introduzidas no pré e intraoperatório afim de minimizar as chances de complicações. Em nosso serviço, orientamos todos os pacientes, independente do resultado microbiológico, a fazerem banho com clorexidina a 2% na noite anterior e no dia da cirurgia, além disso, realizamos antibiótico profilaxia com cefazolina 2g uma hora antes da incisão de pele. Entretanto, para os pacientes com rastreamento positivo para MRSA os banhos diários de clorexidina a 2% são iniciados 5 dias antes do ato operatório. Além disso, é feita a descolonização nasal com mupirocina a 2%, duas vezes ao dia, por cinco dias e à antibiótico profilaxia é acrescentada a vancomicina 1g.

A mupirocina é um antibiótico de ocorrência natural, também chamada de ácido pseudomônico, pois deriva da fermentação da *Pseudomonas fluorescens*.[24] Seu mecanismo de ação é a inibição da síntese proteica, impedindo a incorporação da isoleucina na proteína.[25] Assim, é muito eficaz contra cocos aeróbicos Gram-positivos (*S. aureus*, *S. epidermidis* e *streptococcus* B-hemolítico) e alguns cocos Gram-negativos, mas poupa a maioria da flora normal.[26] Quando usada de forma intranasal por 5 dias, a mupirocina erradica 78% das cepas de *Staphylococcus aureus* e reduz a carreamento nasal e nas mãos por até um ano.[27] Os efeitos adversos são raros, ocorrendo em menos de 1,5% dos pacientes e incluem sensação de queimação, coceira, vermelhidão e dermatite por contato.[26] Entre os pacientes que usaram esse antibiótico em nosso serviço nenhum apresentou reação adversa.

Dos 125 pacientes que foram submetidos a rastreio para MRSA, 2,4%tiveram resultado positivo no *swab* e assim foram submetidos a profilaxia pré e transoperatória. Essa prevalência está de acordo com a literatura estrangeira que varia de 1,5 a 5,9%.[9,20,21,28] Desses pacientes, nenhum apresentou infecção da ferida operatória.

O presente estudo conta com uma amostra pequena de pacientes e por isso pode não ser representativo da real prevalência da população brasileira hígida.

CONCLUSÃO

Apesar das limitações do estudo, constatamos que a população estudada apresenta prevalência de carreamento nasal de MRSA similar à de populações estrangeiras. Nenhum dos pacientes portadores da bactéria na cavidade nasal apresentou infecção da ferida cirúrgica o que corrobora ser benéfico e custo efetivo continuar como rastreio e introduzir medidas de profilaxia quando esses indivíduos carreadores são identificados.

Novos estudos são necessários para determinar se uma população mais abrangente essa prevalência persiste e se há fatores que predispõem esses pacientes a serem carreadores do *Staphylococcus aureus* Meticilina Resistente.

Todos os autores declaram não haver nenhum potencial conflito de interesses referente a este artigo.

CONTRIBUIÇÃO DOS AUTORES: Each author made significant individual contributions to this manuscript. AMC (0000-0002-6790-2370)*, LCMF (0000-0002-6555-6785)*, Coleta de dados, discussão dos resultados, revisão e aprovação da versão final do trabalho. DCA (0000-0002-0727-523X)*, TCF (0000-0003-3788-3284)*, TPMF (0000-0003-4835-7618)*, EGR (0000-0003-2004-3641)*: Discussão dos resultados. AMC, LCMF, DCA, TCF, TPMF, EGR: Revisão e aprovação da versão final do trabalho. *ORCID (*Open Researcher and Contributor ID*).

REFERÊNCIAS

1. Orenstein A. The discovery and naming of Staphylococcus aureus. Periodical [serial online]. 2011.
2. Gelatti LC, Bonamigo RR, Becker AP, d´Azevedo PA. Staphylococcus aureus resistentes à meticilina: disseminação emergente na comunidade. An Bras Dermatol. 2009;84(5):501-6.
3. Thakkar V, Ghobrial GM, Maulucci CM, Singhal S, Prasad SK, Harrop JS, et al. Nasal MRSA colonization: impact on surgical site infection following spine surgery. Clin Neurol Neurosurg. 2014;125:94-7.
4. Bozic KJ, Lau E, Kurtz S, Ong K, Rubash H, Vail TP, et al. Patient-related risk factors for periprosthetic joint infection and postoperative mortality following total hip arthroplasty in Medicare patients. J Bone Joint Surg Am. 2012;94(9):794-800.
5. Lauderdale TL, Wang JT, Lee WS, Huang JH, McDonald LC, HuangIW, et al. Carriage rates of methicillin-resistant Staphylococcus aureus (MRSA) depend on anatomic location, the number of sites cultured, culture methods, and the distribution of clonotypes. Eur J Clin Microbiol Infect Dis. 2010;29(12):1553-9.
6. Kim DH, Spencer M, Davidson SM, Li L, Shaw JD, Gulczynski D, et al. Institutional prescreening for detection and eradication of methicillin-resistant Staphylococcus aureus in patients undergoing elective orthopaedic surgery. J Bone Joint Surg. 2010;92(9):1820-6.
7. Van Belkum A. Novel technology to study co-evolution of humans and Staphylococcus aureus: consequences for interpreting the biology of colonisation and infection. In: Finn A, Curtis N, Pollard AJ, editors. Hot Topics in Infection and Immunity in Children VII. New York: Springer; 2011. p. 273-88.
8. Wertheim HF, Vos MC, Ott A, van Belkum A, Voss A, Kluytmans JA, et al. Risk and outcome of nosocomial Staphylococcus aureus bacteraemia in nasal carriers versus non-carriers. Lancet. 2004;364(9435):703-5.
9. Kalra L, Camacho F, Whitener CJ, Du P, Miller M, Zalonis C, et al. Risk of methicillin-resistant Staphylococcus aureus surgical site infection in patients with nasal MRSA colonization. Am J Infect Control. 2013;41(12):1253-7.
10. Sporer SM, Rogers T, Abella L. Methicillin-resistant and methicillin-sensitive Staphylococcus aureus screening and decolonization to reduce surgical site infection in elective total joint arthroplasty. J Arthroplasty. 2016;31(9):144-7.
11. Sousa DM, Sousa AFL, Ibiapina ARS, Queiroz AAFLN, Moura MEB, Araújo TME. Infecção por staphylococcus aureus resistente em unidades de terapia intensiva: revisão integrativa. Rev enferm UFPE on line. 2016;10(4):1315-23.
12. Dombroski V, Da Silva MMG, Silveira ME. Monitoramento terapêutico de vancomicina em uma unidade de terapia intensiva. Rev Méd UFPR. 2015;2(2):67-73.
13. Carvalho ML, Araújo TRN, Santos CFB, Sousa AFL, Moura MEB. Infecções hospitalares em unidade de terapia intensiva neonatal. Rev Interdisciplinar. 2015;7(4):189-98.
14. Kluytmans J, Van Belkum A, Verbrugh H. Nasal carriage of Staphylococcus aureus: epidemiology, underlying mechanisms, and associated risks. Clin Microbiol Rev. 1997;10(3):505-20.
15. Tacconelli E, Carmeli Y, Aizer A, Ferreira G, Foreman MG, D´Agata EM. Mupirocin prophylaxis to prevent Staphylococcus aureus infection in patients undergoing dialysis: a meta-analysis. Clin Infect Dis. 2003;37(12):1629-38.
16. Laudermilch DJ, Fedorka DJ, Heyl A, Rao N, McGough RL. Outcomes of revision total knee arthroplasty after methicillin-resistant Staphylococcus aureus infection. Clin Orthop Relat Res. 2010;468(8):2067-73.
17. Pull Ter Gunne AF, Cohen DB. Incidence, Prevalence, and Analysis of Risk Factors for Surgical Site Infection Following Adult Spinal Surgery. Spine (Phila Pa 1976). 2009;34(13):1422-8.
18. Roberts FJ, Walsh A, Wing P, Dvorak M, Schweigel J. The influence of surveillance methods on surgical wound infection rates in a tertiary care spinal surgery service. Spine (Phila Pa 1096). 1998;23(3):366-70.
19. Sporer SM, Rogers T, Abella L. Methicillin-Resistant and Methicillin-Sensitive Staphylococcus aureus Screening and Decolonization to Reduce Surgical Site Infection in Elective Total Joint Arthroplasty. J Arthroplasty. 2016;31(9):144-7.
20. Chen AF, Heyl AE, Xu PZ, Rao N, Klatt BA. Preoperative decolonization effective at reducing staphylococcal colonization in total joint arthroplasty patients. J Arthroplasty. 2013;28(8 Suppl):18-20.
21. Liu Z, Norman G, Iheozor-Ejiofor Z, Wong JK, Crosbie EJ, Wilson P. Nasal decontamination for the prevention of surgical site infection in Staphylococcus aureus carriers. Cochrane Database Syst Rev. 2017;5:CD012462.
22. Paule SM, Pasquariello AC, Hacek DM, Fisher AG, Thomson RB, Kaul KL, et al. Direct detection of Staphylococcus aureus from adult and neonate nasal swab specimens using real-time polymerase chain reaction. J Mol Diagn. 2004;6(3):191-6.
23. Wassenberg M, Kluytmans JA, Box AT, Bosboom RW, Buiting AG, van Elzakkler EP, et al. Rapid screening of methicillin-resistant Staphylococcus aureus using PCR and chromogenic agar: a prospective study to evaluate costs and effects. Clin Microbiol Infect. 2010;16(12):1754-61.
24. Rhody C. Bacterial infections of the skin. Prim Care. 2000;27(2): 459-73.
25. Kaye ET. Topical antibacterial agents. Infect Dis Clin North Am. 2000;14(2):321-39.
26. Spann CT, Taylor SC, Weinberg JM. Topical antimicrobial agents in dermatology. Dis Mon. 2004;50(7):407-21.
27. Scully BE, Briones M. Staphylococcal Colonization. Arch Intern Med. 1992;152:353-6.
28. Luhmann SJ, Smith JC. Preoperative MRSA Screening in Pediatric Spine Surgery: A Helpful Tool or a Waste of Time and Money? Spine Deform. 2016;4(4):272-6.

VERTEBRECTOMIA POSTERIOR MULTINÍVEL EM CRIANÇAS COM TUBERCULOSE VERTEBRAL

POSTERIOR VERTEBRAL COLUMN RESECTION IN MULTIPLE LEVELS IN CHILDREN WITH VERTEBRAL TUBERCULOSIS

VERTEBRECTOMÍA POSTERIOR EN MÚLTIPLES NIVELES EN NIÑOS CON TUBERCULOSIS VERTEBRAL

Alderico Girão Campos de Barros,[1] Luis Eduardo Carelli Teixeira da Silva,[1] Marcelo Glauber da Silva Pereira,[1] Andre Luiz Loyelo Barcellos,[1] Lucas Rocha Cavalcanti[1]

1. Instituto Nacional de Traumatologia e Ortopedia, Rio de Janeiro, RJ, Brasil.

RESUMO

Objetivo: Avaliação dos resultados clínicos e radiológicos da vertebrectomia posterior multinível no tratamento da cifose por tuberculose vertebral em crianças menores de nove anos apresentando déficit neurológico. Métodos: Estudo retrospectivo de uma série de cinco casos, sendo quatro do sexo feminino e um do sexo masculino, média de idade de 4,7 anos na época da cirurgia, portadoras de tuberculose vertebral múltiplos níveis, com média de cifose de 89°. Resultados: Todos os pacientes foram submetidos ao tratamento cirúrgico com RCVP múltiplos níveis, com número médio de 3,6 vértebras ressecadas, média de tempo cirúrgico de 359 minutos, período médio de internação pós-operatória de 21,2 dias. O seguimento médio foi de 29 meses. A média de correção da cifose foi de 62,6%. Antes da cirurgia, todos os pacientes tinham sinais de sofrimento medular, sendo que um deles não apresentava déficit de força ou sensibilidade (ASIA E), porém havia a presença de sinais piramidais e história de quedas. Os outros 4 possuíam algum grau de disfunção sensitivo-motora, com escore ASIA variando de A a D. Como complicações pós-operatórias ocorreram duas deiscências de sutura, um pneumotórax e uma pneumonia, todas com evolução favorável. Quatro pacientes evoluíram com melhora neurológica e um deles apresentou manutenção do déficit neurológico até o último seguimento. Conclusão: A RCVP múltiplos níveis se mostrou uma opção segura e eficaz no tratando da cifose na TB vertebral em crianças com déficit neurológico. ***Nível de evidência IV; Série de Casos.***

Descritores: Tuberculose da Coluna Vertebral; Compressão da Medula Espinhal; Déficits Neurológicos.

ABSTRACT

*Objective: To evaluate the clinical and radiological results of posterior vertebral column resection in the treatment of kyphosis due to vertebral tuberculosis in children under 9 years of age with neurological deficit. Methods: Retrospective study of a series of 5 cases, 4 females and 1 male, mean age of 4.7 years at the time of surgery, with spinal tuberculosis and mean kyphosis of 89 degrees. Results: All patients underwent surgical treatment with PVCR in multiple levels, with a mean number of 3.6 resected vertebrae, mean surgical time of 359 minutes, mean postoperative stay of 21.2 days. The mean follow-up was 29 months. The mean kyphosis correction was 62.6%. Before surgery, all patients had signs of spinal cord injury, one of which did not present a deficit of strength or sensibility (ASIA E), but there were pyramidal signs and a history of falls. The other 4 had some degree of sensory-motor dysfunction, with ASIA score varying from A to D. Postoperative complications included two dehiscences of suture, one pneumothorax and one pneumonia, all with favorable evolution. Four patients progressed with neurological improvement and one of them had persistence of the neurological deficit until the last follow-up. Conclusions: Multiple-level PVCR has proven to be a safe and effective option for the treatment of kyphotic deformity in spinal tuberculosis in children with neurological deficit. **Level of evidence IV; Case series.***

Keywords: *Tuberculosis; Spinal; Spinal Cord Compression; Neurologic Dysfunction.*

RESUMEN

*Objetivo: Evaluar los resultados clínicos y radiológicos de la vertebrectomía posterior en múltiples niveles en el tratamiento de la cifosis por tuberculosis vertebral en niños menores de 9 años con déficit neurológico. Métodos: Estudio retrospectivo de una serie de 5 casos, siendo 4 del sexo femenino 1 del sexo masculino, con promedio de edad de 4,7 años en el momento de la cirugía y múltiples niveles de tuberculosis espinal con cifosis promedio de 89 grados. Resultados: Todos los pacientes se sometieron a tratamiento quirúrgico por RPCV en niveles múltiples, con una media de 3,6 vértebras resecadas, tiempo operatorio promedio de 359 minutos y estancia promedio postoperatoria de 21,2 días. El seguimiento promedio fue de 29 meses. La corrección de la cifosis promedio fue del 62,6%. Antes de la cirugía, todos los pacientes tenían signos de lesión de la médula espinal, uno de los cuales no tenía déficit de fuerza o sensibilidad (ASIA E), pero tenía signos piramidales y antecedentes de caídas. Los otros 4 tenían algún grado de disfunción sensoriomotora con puntuación de ASIA que variaba de A a D. Las complicaciones postoperatorias incluyeron dos dehiscencias de sutura, un neumotórax y una neumonía, todas con evolución favorable. Cuatro pacientes tuvieron mejoría neurológica y uno de ellos tuvo persistencia del déficit neurológico hasta el último seguimiento. Conclusiones: La RPCV ha demostrado ser una opción segura y eficaz en el tratamiento de la deformidad cifótica en la tuberculosis espinal en niños con déficit neurológico. **Nivel de evidencia IV; Serie de Casos.***

Descriptores: *Tuberculosis de la Columna Vertebral; Compresión de la Médula Espinal; Disfunción Neurológica.*

Estudo realizado no Instituto Nacional de Traumatologia e Ortopedia, Rio de Janeiro, RJ, Brasil.
Correspondência: Alderico Girão Campos de Barros. Rua Lauro Muller, 46, ap 812 – Botafogo, Rio de Janeiro, RJ, Brasil. CEP 22290-160. aldericogirao@hotmail.com, mgmed04@yahoo.com.br.

http://dx.doi.org/10.1590/S1808-185120191803195285

CC BY

Recebido em 18/04/2018 aceito em 04/07/2018

INTRODUÇÃO

A tuberculose (TB) é uma doença infecciosa que existe há milênios e permanece um grande problema de saúde global. Mundialmente, em 2015 houve uma incidência estimada de 10,4 milhões de casos de TB.[1] Aproximadamente 10% dos pacientes com tuberculose extrapulmonar tem envolvimento esquelético, sendo a coluna vertebral o principal segmento ósseo afetado e responsável por cerca de 50% destes casos, seguida pelo quadril e joelho.[2] Cifose grave pode resultar de muitas condições, incluindo deformidades congênitas, cifose pós-laminectomia, trauma, displasias ósseas, neurofibromatosee doenças granulomatosas.[3] TB vertebral tem se tornado uma das principais causas de cifose grave, particularmente nos países em desenvolvimento, quando negligenciada ou tratada de forma tardia.[4] Sem tratamento, a progressão até uma deformidade estética importante e déficits neurológicos são resultados frequentes.[5,6]

O objetivo da cirurgia na TB vertebral é primariamente a drenagem do abscesso com remoção do tecido necrótico, descompressão anterior da medula espinhal e estabilização da coluna vertebral e, secundariamente, a correção da deformidade cifótica, prevenindo o desenvolvimento de paraplegia assim como a melhora cosmética, da função pulmonar e da dor relacionada ao impacto costopélvico. Nos casos de deformidade grave, a vertebrectomia é uma técnica apropriada, possibilitando a descompressão circunferencial e correção da cifose.[7] Nos últimos anos os cirurgiões de coluna têm cada vez mais adotado a vertebrectomia posterior ou ressecção colunar vertebral posterior (RCVP) no tratamento cirúrgico das deformidades vertebrais rígidas. Segundo a classificação das osteotomias vertebrais de Schwab,[8] a RCVP de múltiplos níveis encaixa-se como tipo VI, o qual corresponde às osteotomias com maior grau de complexidade, devendo ser utilizada como recurso final na correção das deformidades graves e rígidas, principalmente angulares. A primeira descrição de RCVP foi feita por Suk e cols.,[9] que mostrou vantagens em relação aos longos procedimentos de ressecção vertebral por dupla via anterior e posterior, como menor tempo cirúrgico e menor número de complicações. A eficácia desta técnica também tem sido demonstrada no tratamento cirúrgico das deformidades pediátricas severas.[10,11] O presente estudo tem por objetivo avaliar cinco pacientes menores de nove anos com diagnóstico de cifose secundárias a TB e déficit neurológico, tratadas pela técnica de RCVP múltiplos níveis.

MATERIAIS E MÉTODOS

Estudo retrospectivo de cinco pacientes, sendo um do sexo masculino e quatro do sexo feminino, portadores de cifose por TB, submetidos à correção cirúrgica da deformidade através de RCVP múltiplos níveis. Todos os pacientes apresentavam o diagnóstico histopatológico confirmado de infecção tuberculosa. A média de idade dos pacientes à época da cirurgia foi de 4,75 anos (1,58 a 8,75). Todos os pacientes possuíam cifose segmentar importante, com angulação média de 89° (42° a 110°). A quantidade média de corpos vertebrais envolvidos pela doença foi de 3,8 (2 a 5). Antes da cirurgia, todos os pacientes tinham sinais de sofrimento medular, sendo que um deles não tinha déficit de força ou sensibilidade (ASIA E), porém havia presença de sinais piramidais e história de quedas, e os outros quatro possuíam algum grau de disfunção sensitivo-motora, com escore ASIA variando de A a D.

Os participantes do estudo, assinaram o Termo de Consentimento Livre e Esclarecido. Todos os pacientes foram submetidos a um exame neurológico seriados, sendo avaliados de acordo com sinais de sofrimento medular como anormalidades da marcha, sinais piramidais e função sensitivo-motora, esta última graduada de acordo com o escore ASIA.[12] Radiografias panorâmicas da coluna em anteroposterior e perfil foram realizadas no pré-operatório, no pós-operatório imediato e em todas as consultas ambulatoriais de seguimento. O ângulo de cifose foi definido na radiografia em perfil como o ângulo entre o platô superior da primeira vertebra morfologicamente normal acima da deformidade e o platô inferior da primeira vértebra morfologicamente normal abaixo da deformidade. As medidas foram feitas através do software Surgimap®. (Figura 1)

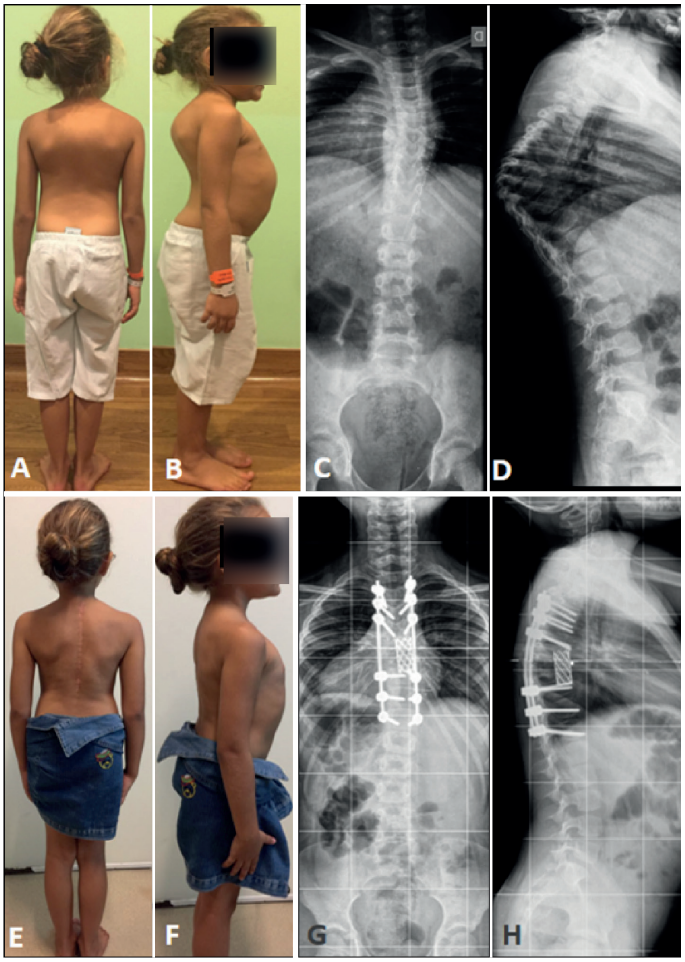

Figura 1. Ilustração do caso 3: c iança com oito anos e nove meses, força e sensibilidade preservadas, porém com sinais piramidais presentes e história de quedas. Fotos clínicas (A e B) e radiografias panorâmicas (C e D) pré-operatórias. Fotos clínicas (E e F) e radiografias panorâmicas (G e H) pós-operatórias.

Técnica cirúrgica

Com o paciente sob anestesia geral e monitorização neurofisiológica multimodal, posicionamos o mesmo em decúbito ventral sobre coxins, em mesa radiotransparente. Incisão longitudinal mediana foi feita sobre os níveis de instrumentação planejados. Dissecção subperiosteal com hemostasia meticulosa foi realizada de medial para lateral e, no nível planejado para a RCVP, expõe-se o processo transverso e os 3 a 4 cm mediais da costela posterior correspondente. Foram realizadas facetectomias e instrumentação bipedicular dos níveis a serem artrodesados, geralmente dois a três níveis acima e abaixo do RCVP. Devido às pequenas dimensões vertebrais e objetivando evitar complicações cutâneas, em todos os pacientes foram utilizados implantes de fixação cervical posterior com parafusos e hastes de 3,5mm. Realizou-se laminectomia completa e costotransversectomia nos níveis a serem ressecados, após confirmação fluoroscópica. Antes de iniciarmos a ressecção do corpo vertebral, uma haste provisória contralateral foi colocada como suporte para prevenir uma translocação ou uma possível lesão iatrogênica da medula espinhal. Durante esta etapa deve-se ainda tomar um cuidado maior para se evitar a ocorrência de lesão pleural. Dissecção subperiosteal do corpo vertebral foi iniciada e direcionada anteriormente a partir das faces lateral deste corpo. Afastadores maleáveis foram utilizados para proteger a pleura e os grandes vasos durante esta manobra. Durante a dissecção e exposição da parede lateral do corpo vertebral a hemostasia deve ser meticulosa, evitando-se a lesão de vasos segmentares. O corpo vertebral e os discos intervenientes são removidos. Para completar a ressecção, a haste de fixação temporária é permutada de lado e o corpo vertebral contralateral remanescente é ressecado da mesma forma. A correção da deformidade é realizada

através da modelagem das hastes *in situ* e pela troca de hastes provisórias hipomodeladas para a forma desejada uma a uma. Para evitar distração inadvertida da medula espinhal e dos elementos neurais, a coluna deve ser inicialmente encurtada pela leve compressão sobre o *gap* ressecado. Após obtida a correção, as hastes provisórias são substituídas uma a uma pelas hastes definitivas, para evitar a perda da correção. O *gap* anterior remanescente foi preenchido com enxerto ósseo autólogo contido dentro de uma cesta de titânio. (Figura 2) Artrodese anterior ou circunferencial foi realizada ao nível da ostetomia, e fusão posterior realizada em todos os níveis instrumentados. Após colocação do enxerto posterior, a ferida cirúrgica é fechada por planos, sendo instalado um dreno de sucção subcutâneo.

RESULTADOS

A média de deformidade residual, em graus, após correção no plano sagital foi de 55,7° (11° a 78°), com uma taxa média de correção de 62,6% (26,2 a 81,7%). A média de tempo de procedimento foi de 359 minutos (270 a 530 minutos). A média de seguimento dos pacientes foi de 29 meses (11 a 53 meses). Complicações ocorreram em três pacientes, incluindo duas deiscências de sutura, um pneumotórax e uma pneumonia. (Figura 3) O tempo médio de internação pós-operatória de 21,2 dias (15 a 32 dias). O exame neurológico dos pacientes foi registrado no pré-operatório e no seguimento pós-cirúrgico. Quatro pacientes apresentaram melhora da escala neurológica ASIA e um deles apresenta manutenção do déficit neurológico até o último seguimento. (Tabela 1) Tomografia computadorizada realizada 6 meses após a cirurgia evidenciou consolidação óssea no interior da cesta de titânio em todos os cinco pacientes. (Figura 4)

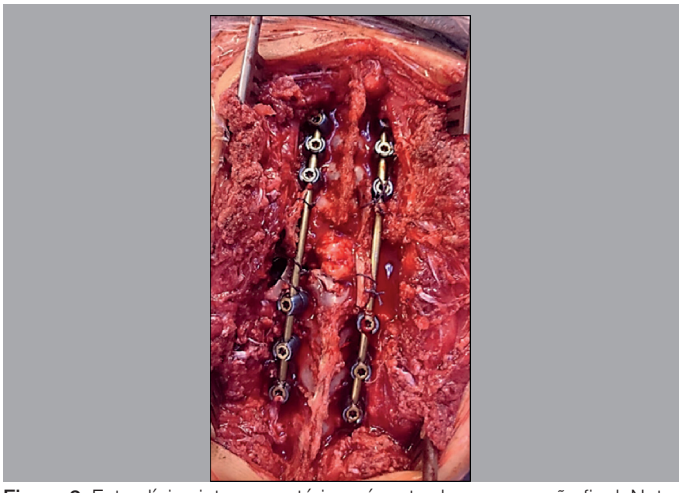

Figura 2. Foto clínica intra-operatória após artrodese e correção final. Notar descompressão medular circunferencial e enxerto acessório costela para reforço posterior da artrodese.



Figura 3. Ilustração do caso 5: fotos pré-operatórias (A e B) mostrando paciente com cifose torácica significativa e com incapacidade de ficar de pé. Foto pós-operatória (C) ilustrando a deiscência de sutura secundária à necrose cutânea (C). Fotos do pós-operatório tardio (D e E) com a paciente apresentando melhora da função motora de membros inferiores, correção clínica importante da cifose e boa cicatrização da ferida operatória.

Tabela 1. Resultados clínicos e radiológicos da correção por RCVP múltiplos níveis na cifose por TB em crianças.

Nº do caso	Idade/sexo	Seguimento (meses)	Segmento afetado	Sinais radiológicos de coluna em risco	Tempo de cirurgia (minutos)	Tempo de internação Pós-operatória (dias)	Cobb pré/pós Taxa de correção	ASIA pré/pós	Fusão na TC 6m pós-op
1	4y7m / M	28	T7-T8	2	290 min	15	42° / 31° 26.2%	C / E	+
2	1y7m / F	11	T3-T6	4	275 min	32	105° / 27° 74.3%	A / A	+
3	8y9m / F	10	T5-T9	2	430 min	19	95° / 42° 56%	E / E	+
4	5y11m / F	53	T3-T6	4	530 min	20	110° / 78° 29%	C /D	+
5	2y11m / F	43	T6-T9	3	270 min	20	93° / 17° 81.7%	B / E	+

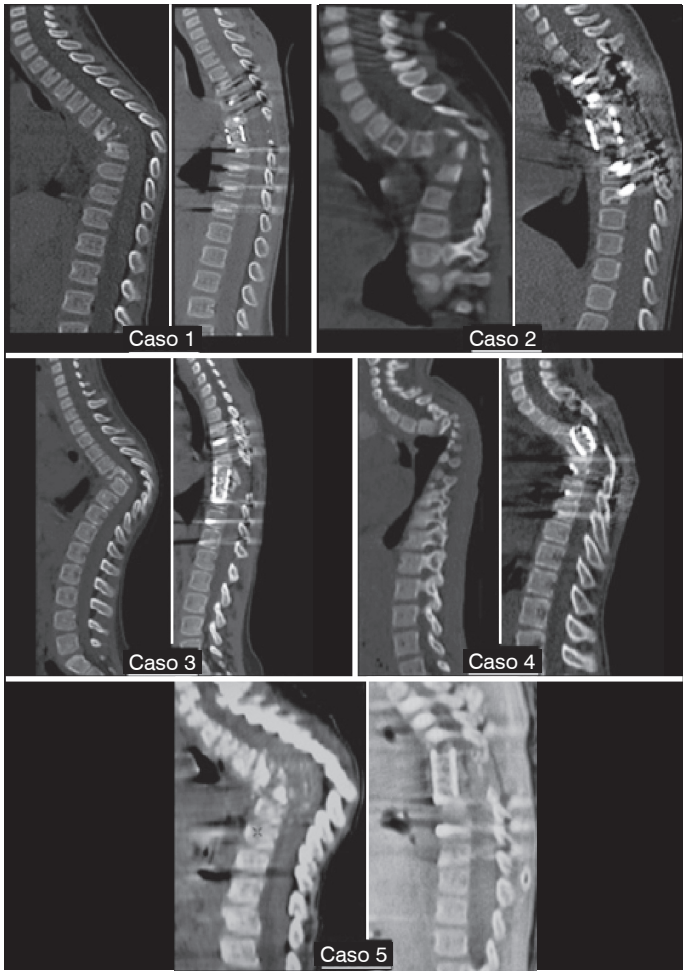

Figura 4. Reconstruções sagitais de TC pré-operatórias e com 6 meses de pós-operatório de todos os pacientes, evidenciando a consolidação óssea da artrodese.

DISCUSSÃO

Dentre as várias causas de deformidade cifótica grave, a TB vertebral tem se mostrado bastante comum, principalmente nos países em desenvolvimento. O processo infeccioso nesta patologia usualmente destrói as colunas anterior e média das vértebras acometidas assim como causa dano às placas de crescimento na criança, ao mesmo tempo que a coluna posterior mantém seu crescimento, resultando assim no desenvolvimento da cifose. Quando esta cifose atinge graus elevados, pode induzir a ocorrência de danos neurológicos e até paralisia, além de impacto estético importante.[13,14] A maioria das TB vertebrais respondem bem ao tratamento medicamentoso e com o advento e disponibilidade das potentes drogas tuberculostáticas, o tratamento cirúrgico fica reservado aos pacientes com déficit neurológico, instabilidade vertebral e falha no tratamento conservador.[1] A gravidade da deformidade na TB vertebral depende da extensão da destruição óssea, do segmento vertebral acometido e da idade do paciente, sendo as deformidades mais graves vistas em crianças jovens e nas lesões envolvendo a coluna torácica e toracolombar. Nos últimos anos tem sido utilizado os critérios de instabilidade proposto por Rajasekaran, estes auxiliam na decisão entre o tratamento clínico e cirúrgico, objetivando a prevenção de cifose e déficit. Este autor propôs os seguintes sinais radiológicos de coluna em risco: separação das articulações facetarias, retropulsão posterior do segmento doente, translação lateral da coluna vertebral e "toppling". Cada um destes sinais soma 1 ponto, com o somatório máximo de 4 pontos. Pacientes com idade abaixo de 7 anos, destruição de mais de 2 corpos vertebrais e 2 ou mais sinais radiológicos de instabilidade são indicativos de intervenção cirúrgica.[15] Nas crianças, a deformidade pode continuar a progredir durante o crescimento mesmo após a cura da infecção, sendo necessário o seguimento clínico e radiológico até a maturidade esquelética.[16]

Tradicionalmente, tratamento cirúrgico da TB vertebral é realizado através descompressão, debridamento e suporte mecânico por via anterior, podendo ser complementado por artrodese posterior. No passado, o reestabelecimento do suporte mecânico era realizado através de enxertos estruturais, geralmente de fíbula ou costela. Nas últimas décadas os implantes metálicos vantagens biomecânicas e menor adesividade do bacilo da tuberculose em implantes metálicos,[17,18] possibilitando assim o uso de "cages" metálicos preenchidos por enxerto autólogo como suporte para a artrodese anterior. Estudos mostram que a abordagem anterior à coluna se associa com maior morbidade e maior comprometimento da função pulmonar pós-operatória.[19,20] Utilizando-se a técnica de RCVP, é possível obter-se a descompressão circunferencial total e flexibilização, sem agregar a morbidade associada a uma toracotomia anterior. Bumpass e cols.[21] relataram que, em pacientes pediátricos, a PVCR resulta numa pequena, mas significante melhora nos testes de função respiratória, principalmente naqueles pacientes com maior potencial de crescimento pulmonar e da caixa torácica antes da cirurgia. Sabemos que, apesar dos excelentes resultados radiográficos, a RCVP é um procedimento tecnicamente complexo e desafiador, estando associado a uma taxa elevada de complicações, em torno de 59%.[22]

Há poucos relatos na literatura referentes aos resultados de RCVP múltiplos níveis em crianças menores de 9 anos, principalmente por TB vertebral. Como limitações do presente trabalho podemos citar o número restrito de casos, a falta de um grupo controle e de um seguimento pós-operatório maior. A fusão da coluna torácica em crianças jovens pode comprometer o desenvolvimento pulmonar e o tamanho final da caixa torácica, sendo sempre uma preocupação pertinente.[23] Diante da gravidade dos casos e da presença de déficit neurológico já estabelecido em todos os pacientes do nosso estudo, optamos pela descompressão medular associada à artrodese posterior, envolvendo, no mínimo dois segmentos vertebrais proximais e distais, para fornecer estabilidade suficiente à ostetomia, alcançando uma coluna vertebral sem deformidade ou compressão medular. Sabemos da possibilidade de repercussões futuras na função respiratória dessas crianças, porém diante desse complexo contexto optamos por priorizar a resolução do déficit neurológico e da deformidade.

CONCLUSÃO

A RCVP múltiplos níveis se mostrou uma opção segura e eficaz no tratamento da cifose na TB vertebral em crianças jovens com déficit neurológico.

Todos os autores declaram não haver nenhum potencial conflito de interesses referente a este artigo.

CONTRIBUIÇÕES DOS AUTORES: Cada autor contribuiu individual e significativamente para o desenvolvimento do manuscrito. AGCB (0000-0002-8337-7676)*, LECTS (0000-0003-2631-5492)*, MGSP (0000-0002-5728-4273)*, ALLB (0000-0002-6517-4285)*, LRC (0000-0002-7705-546X)*, declaram que todos participaram ativamente na discussão dos resultados, revisão e aprovação da versão final do trabalho. *ORCID (*Open Researcher and Contributor ID*).

REFERÊNCIAS

1. World Health Organization. Guidelines for treatment of tuberculosis [Internet]. Geneva: World Health Organization; 2016 [cited 2015 Jul 27]. Available from: http://www.who.int/tb/publications/2010/9789241547833/en/.
2. Gautam MP, Karki P, Rijal S, Singh R. Pott´s spine and Pott´s paraplegia. JNMA J Nepal Med Assoc. 2005;44(159):106 –15.
3. Macagno AE, O'Brien MF. Thoracic and thoracolumbar kyphosis in adults. Spine (Phila Pa 1976). 2006;31(suppl 19):s161–70.
4. Pappou IP, Papadopoulos EC, Swanson AN, Mermer MJ, Fantini GA, Urban MK, et al. Pott disease in the

thoracolumbar spine with marked kyphosis and progressive paraplegia necessitating posterior vertebral column resection and anterior reconstruction with acage. Spine (Phila Pa 1976). 2006;31(4):E123–7.
5. Smith-Peterson MN, Larsen CB, Aufranc OE. Osteotomy of the spine for correction of flexion deformity in rheumatoid arthritis. Clin Orthop Relat Res. 1969;66:6-9.
6. Schettino LC, Carelli LE, Barbosa MO. Tuberculose vertebral: análise descritiva de uma série de casos submetidos a tratamento cirúrgico. Coluna/Columna. 2010;9(2):119-25.
7. Boachie-Adjei O, Papadopoulos EC, Pellisé F, Cunningham ME, Perez-Grueso FS, Gupta M, et al. Late treatment of tuberculosis-associated kyphosis: literature review and experience from a SRS-GOP site. Eur Spine J. 2013;22 (Suppl 4):S641–6.
8. Schwab F, Blondel B, Chay E, Demakakors J, Lenke L, Tropiano P, et al. The comprehensive anatomical spinal osteotomy classification. Neurosurgery. 2014;74(1):112-20.
9. Suk SI, Kim JH, Kim WJ, Lee SM, Chung ER, Nah KH. Posterior vetebral column resection for severe spinal deformities. Spine (Phila Pa 1976). 2002;27(21):2374–82.
10. Lenke LG, O'Leary PT, Bridwell KH, Sides BA, Koester LA, Blanke KM. Posterior vertebra column resection for severe pediatric deformity: minimum two-year follow-up of thirty-five consecutive patients. Spine (Phila Pa 1976). 2009;34(20):2213–21.
11. Chang DG, Yang, JH, Lee JH, Kim JH, Suh SW, Kim YH, et al. Pediatric Posterior Vertebral Column Resectio (PVCR): Before and After Ten Years of Age. Greater Than 10-Year Follow-Up. Spine (Phila Pa 1976). 2016;41(21):1271–8.
12. American Spinal Injury Association. International standards for neurological classification of spine injury. Atlanta,GA: Author, 2008.
13. Rajasekaran S, Vijay K, Shetty AP. Single-stage closing-opening wedge osteotomy of spine to correct severe post-tubercular kyphotic deformities of the spine: a 3-year follow-up of 17 patients. Eur Spine J. 2010;19(4):583–92.
14. Wang Y, Zhang Y, Zhang X, Huang P, Xiao S, Wang Z, et al. A single posterior approach for multilevel modified vertebral column resection in adults with severe rigid congenital kyphoscoliosis: a retrospective study of 13 cases. Eur Spine J. 2008;17(3):361–72.
15. Rajasekaran S. Buckling colapse of the spine in childhood spinal tuberculosis. Clin Ortho Relat Res. 2007;460:86-92.
16. Rajasekaran S. Natural history of Pott´s kyphosis. Eur Spine J. 2013.;22(suppl 4):S634-40.
17. Ha KY, Chung YG, Ryoo SJ. Adherence and biofilm formation of Staphylococcus epidermidis and Mycobacterium tuberculosis on various spine implants. Spine (Phila Pa 1976). 2005;30(1):38-43.
18. Oga M, Arizono T, Takasita M, Sugioka Y. Evaluation of the risk of instrumentation as a foreign body in spinal tuberculosis. Spine (Phila Pa 1976). 1993;18(13):1890-4.
19. Newton PO, Perry A, Bastrom TP, Lenke LG, Betz RR, Clements D, et al. Predictors of change in postoperative pulmonary function in adolescent idiopathic scoliosis: a prospective study of 254 patients. Spine (Phila Pa 1976). 2007;32(17):1875–82.
20. Kim YJ, Lenke LG, Bridwell KH, Cheh G, Sides B, Whorton J. Prospective pulmonar function comparison of anterior spinal fusion in adolescent idiopathic scoliosis: thoracotomy versus thoracoabdominal approach. Spine (Phila Pa 1976). 2008;33(10):1055–60.
21. Bumpass DB, Lenke LG, Bridwell KH, Stallbaumer JJ, Kim YJ, Wallendorf MJ, et al. Pulmonary Function Improvement After Vertebral Column Ressection for Severe Spinal Deformity. Spine (Phila Pa 1976) 2014;39(7):587-95.
22. Lenke LG, Newton PO, Sucato DJ, Sufflebarger HL, Emans JB, Sponseller PD, et al. Complications after 147 consecutive vertebral column resections for severe pediatric spinal deformity: a multicenter analysis. Spine (Phila Pa 1976). 2013;38(2):119–32.
23. Goldberg CJ, Gillic I, Connaughton O, Moore DP, Fogarty EE, Canny GJ, et al. Respiratory Function and Cosmesis at Maturity inInfantile-onset Scoliosis. Spine (Phila Pa 1976). 2003;28(20):2397–406.

DISCECTOMIA ENDOSCÓPICA LOMBAR EM PACIENTES OBESOS

LUMBAR ENDOSCOPIC DISCECTOMY IN OBESE PATIENTS

DISCECTOMÍA ENDOSCÓPICA LUMBAR EN PACIENTES OBESOS

Leonardo Yukio Jorge Asano,[1] Gustavo Bisson,[1] Danilo Gianuzzi,[1] João Paulo Machado Bergamaschi,[2] Álvaro Dowling,[2] Luciano Miller Reis Rodrigues[1]

1. Faculdade de Medicina do ABC, Santo André, SP, Brasil.
2. Clínica Kennedy, São Paulo, SP, Brasil.

RESUMO

Objetivo: A meta do estudo foi avaliar os resultados clínicos e funcionais da discectomia endoscópica lombar nos pacientes obesos. Métodos: Foram selecionados 56 pacientes portadores de hérnia de disco lombar refratário ao tratamento clínico submetidos à discectomia endoscópica. Através de avaliação clínica - pela Escala Visual Analógica - e funcional - pelo questionário de Oswestry Disability Index. Foram analisados 25 pacientes com índice de massa corpórea (IMC) maior ou igual de 30 kg/m^2 e comparados com 31 pacientes do grupo controle (IMC entre 18,5 e 24,9 kg/m^2). Esses dados foram obtidos no período pré-operatório, no pós-operatório imediato, com 1 mês, 3 meses, 6 meses e um ano após a cirurgia. Resultados: O IMC médio no grupo controle foi de 22,1 kg/m^2, e no grupo obeso de 33,6 kg/m^2. Em ambos os grupos houve melhora estatisticamente significativa nas análises clínicas e funcionais. Não se observou diferença estatística entre os grupos. Conclusão: A discectomia endoscópica transforaminal lombar mostrou ser uma alternativa segura, efetiva e minimamente invasiva para o tratamento de hérnia de disco lombar em pacientes obesos. ***Nível de evidência III; Estudo Retrospectivo, Comparativo.***

Descritores: Deslocamento do Disco Intervertebral; Discotomia Percutânea; Endoscopia; Procedimentos Cirúrgicos Minimamente Invasivos; Obesidade.

ABSTRACT

Objective: The aim of this study was to evaluate the clinical and functional results of endoscopic lumbar discectomy in obese patients. Methods: We selected 56 patients with lumbar disc hernia refractory to clinical treatment that underwent endoscopic discectomy. Twenty-five patients with a body mass index (BMI) greater than or equal to 30 kg/m^2 were analyzed through the Visual Analogue Scale and functional evaluation using the Oswestry Disability Index questionnaire and compared to 31 patients in the control group (BMI between 18.5 and 24.9 kg/m^2). These data were obtained in the preoperative period, in the immediate postoperative period, at 1 month, 3 months, 6 months and one year after surgery. Results: The mean BMI in the control group was 22.1 kg/m^2, and in the obese group, 33.6 kg/m^2. In both groups there was a statistically significant improvement in clinical and functional analyzes. There was no statistical difference between the groups. Conclusions: Lumbar transforaminal endoscopic discectomy has been shown to be a safe, effective and minimally invasive alternative for the treatment of lumbar disc herniation in obese patients. ***Level of evidence III; Retrospective and Comparative Study.***

Keywords: *Intervertebral Disc Displacement; Diskectomy, Percutaneous; Endoscopy; Minimally Invasive Surgical Procedures; Obesity.*

RESUMEN

Objetivo: El objetivo de este estudio fue evaluar los resultados clínicos y funcionales de la discectomía lumbar endoscópica en pacientes obesos. Métodos: Se seleccionaron 56 pacientes portadores de hernia discal lumbar refractaria al tratamiento clínico, sometidos a discectomía endoscópica. Se analizaron 25 pacientes con índice de masa corporal (IMC) mayor o igual a 30 kg/m^2) por medio de la Escala Visual Analógica y evaluación funcional mediante el cuestionario Índice de Discapacidad de Oswestry y se compararon a 31 pacientes del grupo control (IMC entre 18,5 kg/m^2 y 24,9 kg/m^2). Estos datos fueron obtenidos en el preoperatorio, en el postoperatorio inmediato, al mes, a los 3 meses, 6 meses y un año después de la cirugía. Resultados: El IMC promedio en el grupo control fue de 22,1 kg/m^2 y en el grupo obeso, de 33,6 kg/m^2. En ambos grupos hubo una mejoría estadísticamente significativa en los análisis clínicos y funcionales. No hubo diferencia estadística entre los grupos. Conclusiones: La discectomía endoscópica transforaminal lumbar se ha mostrado una alternativa segura, eficaz y mínimamente invasiva para el tratamiento de hernia discal lumbar en pacientes obesos. ***Nivel de evidencia III; Estudio Retrospectivo y Comparativo.***

Descriptores: *Desplazamiento del Disco Intervertebral; Discectomía Percutánea; Endoscopía; Procedimientos Quirúrgicos Mínimamente Invasivos; Obesidad.*

INTRODUÇÃO

A obesidade é um problema de saúde pública mundial, e sua prevalência vem aumentando. Em relação a coluna vertebral, a obesidade está associada a sobrecarga principalmente na região lombar, proporcionando dano à integridade dos discos intervertebrais. Portanto, o elevado índice de massa corpórea tem sido implicado como um fator de risco para degeneração do disco lombar. Pacientes obesos são mais propensos de ter dor radicular, alterações neurológicas e hérnias discais.[1,2]

O tratamento cirúrgico em pacientes obesos requer uma incisão ampla para permitir uma visualização profunda adequada, proporcionando consequentemente a maior lesão da musculatura paravertebral e maior morbidade perioperatória.[3]

A discectomia endoscópica lombar tem sido desenvolvida como

Estudo realizado na Faculdade de Medicina do ABC, Santo André, SP, Brasil.
Correspondência: Av. Príncipe de Galés, 821, Vila Príncipe de Gales, Santo André, SP, Brasil. 09060-650. Yukioja@hotmail.com

CC BY

http://dx.doi.org/10.1590/S1808-185120191803196929

Recebido em 29/04/2018 aceito em 13/11/2018

uma técnica minimamente invasiva para hérnias de disco, permitindo diversas vantagens, como menor dano tecidual com preservação da musculatura paravertebral, menor tempo de hospitalização, menor morbidade e retorno precoce às atividades.[4]

O presente estudo avaliou os resultados clínicos e funcionais da discectomia endoscópica em pacientes obesos portadores de hérnia de disco lombar.

MATERIAIS E MÉTODOS

Obesidade foi definida pelo índice de massa corpórea (IMC), o qual é calculada através da divisão do peso corporal em quilogramas pelo quadrado da altura em metros (Kg / m^2). Portanto, pacientes com IMC igual ou maior que 30 Kg / m^2 foram considerados obesos.

Um total de 100 pacientes foram submetidos adiscectomia endoscópica transforaminallombar entre abril de 2015 a abril de 2016 devido a hérnia de disco lombar refratário a tratamento clínico. Este estudo comparou os desfechos clínicos dos pacientes obesos (IMC maior que 30 Kg/m^2) com os dos pacientes com IMC normal (entre 18.5 e 24.9 Kg/m^2). Este estudo foi submetido e aprovado pelo comitê de ética da Faculdade de Medicina do ABC (CAAE 85551418.0.000.0082). Todos os pacientes assinaram o Termo de Consentimento Livre e Esclarecido.

Os pacientes com IMC entre 25 e 29.9 foram considerados sobrepeso e foram excluídos. Além disso, estenose lombar grave, espondilolistese, tumor, trauma, infecção foram outros critérios de exclusão.

Foram incluídos pacientes com hérnia de disco determinado nas imagens de ressonância magnética associado a teste positivo de tensão da raiz nervo no exame físico e dor ciática persistente por mais de seis semanas de tratamento conservador adequada (fisioterapia, analgesia, repouso).

Os pacientes foram avaliados quanto a dados clínicos para dor através da escala visual analógica (EVA) e quanto a achados funcionais pelo *Oswestry Disability Index* (ODI). Esses dados foram obtidos no período pré-operatório, no pós-operatório imediato, com 1 mês, 3 meses, 6 meses e um anos após a cirurgia. Durante o seguimento pós-operatório, os pacientes que evoluíram com persistência ou novos sintomas de dor radicular eram submetidos a nova ressonância magnética.

Foi adotado o nível de significância de 5% (0,050) para a aplicação dos testes estatísticos, ou seja, quando o valor da significância calculada (p) foi menor que 5%, observou-se uma diferença ou relação estatisticamente significativa; em contrapartida, quando o valor p foi maior que 5%, identificou-se uma diferença ou relação dita estatisticamente não-significativa. Foi utilizado o programa SPSS (*Statistical Package for Social Sciences*), em sua versão 13.0 para a obtenção dos resultados. O Mann-WhitneyU-test foi usado para comparar os dois grupos ao nível clínico (EVA) e funcional (ODI). O teste dos Postos Sinalizados de Wilcoxon foi aplicado de modo complementar para identificação de quais momentos de observação diferem-se dos demais.

Em relação à técnica cirúrgica, o paciente é posicionado em decúbito ventral numa mesa radiotransparente, com o quadril e joelhos fletidos, sob uma sedação consciente. Após adequada assepsia, a marcação da pele é realizada com auxílio da visualização da fluoroscopia. Em seguida faz-se uma anestesia local com xilocaína sem vasoconstrictor a 1% no local estabelecido da punção. É introduzida uma agulha de 18 gauge até a porção lateral da faceta e após na face posterior do ânulo fibroso, locais onde são colocados mais anestésico. Realiza-se uma discografia com uma solução de contraste não iodado e azul de metileno. A seguir, fio-guia, dilatador e cânula de trabalho são introduzidos, para, então, um endoscópio com 30 graus de angulação e irrigação de fluxo contínuo ser instalado. Em caso de sangramento, hemostasia é feita com um bipolar coagulador. O fragmento de disco herniado é identificado com coloração azul e delicadamente retirado com pinças específicas. Geralmente é possível observar a liberação da raiz nervosa com oscilação da pressão da irrigação. Os pacientes são permitidos a deambularassim que há total recuperação da sedação.

RESULTADOS

Um total de 56 pacientes foram incluídos no estudo, sendo 25 obesos. No grupo controle, os 31 pacientes apresentaram um IMC médio de 22,1 kg/m^2 (variando de 19,3 – 24,8), sendo 15 homens e 16 mulheres. Já no grupo obeso, o IMC médio foi de 33,6 kg/m^2 (variando de 30 – 54) com 15 homens e 10 mulheres. A Tabela 1 evidencia os dados demográficos e clínicos dos pacientes obesos e do grupo controle.Em ambos os grupos, os níveis discais mais acometidos foram L4-L5 e sem seguida L5-S1. 15 pacientes foram abordados dois níveis, sendo oito no grupo obeso e sete no grupo controle.

A duração do procedimento cirúrgico e o período de internação hospitalar não foram estatisticamente diferente nos grupos. O tempo médio de cirurgia foi de 53 min em ambos os grupos e todos receberam alta hospitalar num prazo máximo de 12 horas após a discectomia.

Achados clínicos e funcionais do pré-operatório e do seguimento pós-operatórios do grupo obeso e do grupo controle são observados na Figura 1 e Figura 2 respectivamente. A comparação entre o grupo obeso e o grupo controle em relação aos valores do questionário EVA está evidenciada na Tabela 2; e em relação aos valores do questionário ODI na Tabela 3.

Nos 56 pacientes não foram observados lesão dural incidental, lesão neurológica e infecção discal ou do sítio cirúrgico.

Tabela 1. Característicasdemográficas e clínicas.

	Grupo obeso	Grupo controle
Número de pacientes	25	31
Idade (média)	48,8	48,6
Masculino/Feminino	15/10	15/16
IMC (kg/m^2)média	33,6	2,1
Nível cirúrgico		
L3-L4	2	2
L4-L5	19	16
L5-S1	11	19

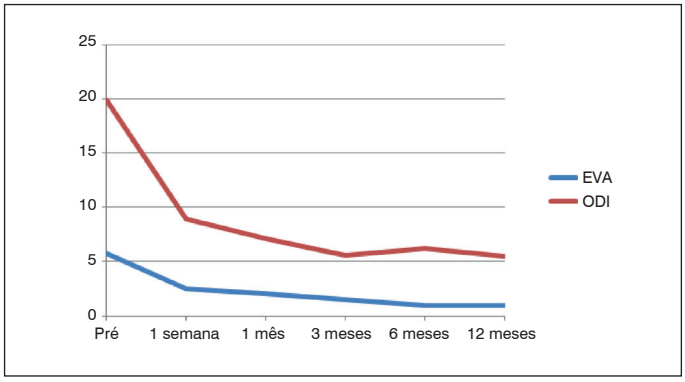

Figura 1. Questionários no grupo obeso durante o seguimento.

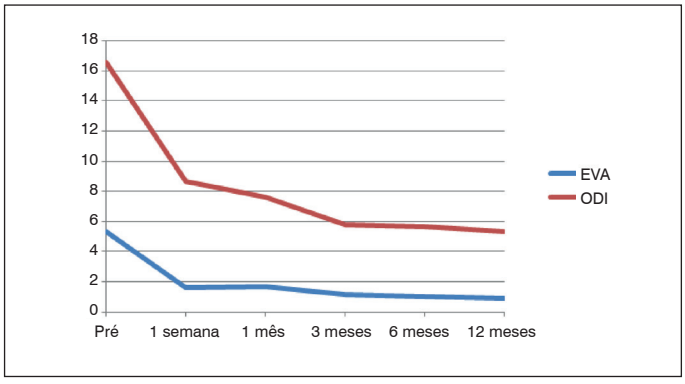

Figura 2. Questionários no grupo controle durante o seguimento.

Tabela 2. Questionário de Escala Visual Analógia.

	EVA (lombar)			EVA (perna)		
	Obeso	**Controle**	**p***	**Obeso**	**Controle**	**p***
Pré	5,46	6,32	0,758	5,79	4,65	0,197
1 semana	2,46	2,32	0,754	2,21	1,58	0,703
1 mês	2,08	2,45	0,371	1,63	1,68	0,902
3 meses	1,96	2,42	0,443	1,52	1,13	0,368
6 meses	2,42	2,06	0,761	2,13	1,03	0,103
12 meses	2,21	2,32	0,771	1,63	0,90	0,228
p**	< 0,001	< 0,001		< 0,001	< 0,001	

p* < 0.05 = estatisticamente significante . p** = Relação entre pré-operatório e 12 meses.

Tabela 3. Questionário *Oswestry Disability Index*.

ODI	Obeso	Controle	p*
Pré-operatório	19,96	16,57	0,332
1 semana	8,92	8,68	0,993
1 mês	7,13	7,65	0,225
3 meses	5,63	5,81	0,506
6 meses	6,25	5,65	0,880
12 meses	5,46	5,32	0,686
p**	< 0,001	< 0,001	

p*< 0.05 = estatisticamente significante. p** = Relação entre pré-operatório e 12 meses.

Houveram 3 casos de recidiva da hérnia discal no mesmo nível após um período de melhora expressiva dos sintomas, sendo 2 no grupo dos obesos e 1 no grupo controle. Desses casos, apenas 1 paciente (grupo controle) necessitou de uma nova discectomia endoscópica. Não foram realizados microdiscectomias convencionais nas recorrência de hérnia de disco. Dor ciática tolerável foi observada em 5 pacientes (2 no grupo obeso e 3 no grupo controle) com boa melhora após tratamento conservador.

DISCUSSÃO

A obesidade é definida pela Organização Mundial de Saúde como um índice de massa corpórea maior ou igual a 30 kg/m^2; considerada uma preocupação de saúde pública. Nos Estados Unidos, estudo de 2014 mostrou uma prevalência de obesidade de 36,5% na população adulta.[5] O elevado IMC tem sido associado a um risco significativo de tromboembolismo venoso, complicações maiores, infecções do sítio cirúrgico, aumento do tempo de operação e um impacto socioeconômico significativo.[6]

Vários estudos já relacionaram obesidade e o sobrepeso com a dor lombar, demonstrando um papel ativo na patogênese da degeneração discal.[7-9]Alguns autores também identificaram a obesidade como uma fator predisponente para ciatalgia, aumentando a probabilidade de hospitalização e cirurgia de hérnia de disco lombar.[10]

Embora o desfecho clínico global em pacientes obesos após cirurgia da coluna lombar seja semelhante a da população com peso normal, a incidência de complicações após cirurgia convencional da coluna vertebral é geralmente maior em pacientes obesos. Cirurgia da coluna vertebral descompressiva supostamente carrega uma taxa de complicação de 50% em obesos mórbidos.[11] Esse aumento da taxa de complicações pode ser atribuído a dificuldades técnicas associadas a um campo cirúrgico profundo,ocasionando procedimentos de duração mais longos, maior risco de contaminação, maior trauma da musculatura paravertebral. Deiscência da ferida operatória é mais observada em pacientes obesos, por provável aumento da tensão das bordas da ferida no momento da sutura e/ou existência de um hematoma ou seroma.[3,12-17]

Pacientes obesos podem se beneficiar significativamente de cirurgia da coluna, especialmente cirurgia usando uma técnica minimamente invasiva.[6,18] Assim, essas técnicas podem fornecer uma alternativa benéfica para pacientes obesos, minimizando as complicações pós-operatórias.[19]

Três estudos relataram os resultados da discectomia endoscópica transforaminallombar em pacientes obesos. Em 2016, Bae e Leeestudaram retrospectivamente 21 pacientes obesos e 27 pacientes com IMC normal, e observaram resultados semelhantes quanto aos escores de EVA e ODI. Nos dois grupos houve redução significativa nesses parâmetros no pós-operatório após dois anos de seguimento.[11]

No mesmo ano, Wang et al. estudaram a eficácia da discectomiaendoscópica transforaminal lombar em 67 pacientes obesos com hérnia de disco lombar. A avaliação através da EVA e da Associação Ortopédica Japonesa demonstrou uma melhora significante dos pacientes no pós-operatório entre 3 e 12 meses de acompanhamento.[20]

Um estudo coorte realizado na Grécia publicado em 2018 comparou vinte pacientes obesos com dez pacientes com IMC normal. Após serem submetidos adiscectomia endoscópica transforaminal lombar, foram avaliados por dois anos utilizando questionários Short Form SF-36 Medical Survey e a EVA. Evidenciaram um resultado estatisticamente satisfatório de todos os índices avaliados nos dois grupos.[21]

Em relação a incidência de complicações, os estudos não mostraram diferenças entre obesos e não obesos após o procedimento endoscópico. Cole et al. observaram 9,4% de durotomia iatrogênica em 32 pacientes obesos.[22] Os estudos de Bae e Lee e Kapetanakis S et al. concluíram que a discectomia endoscópica transforaminal está intimamente ligado a diminuição das taxas de infecção perioperatória e complicações da ferida, um fato de suma importância em pacientes obesos.

Outra complicação estudada após o procedimento endoscópico para hérnia de disco lombar é a disestesia por provável compressão ou estimulação intra-operatória da raiz nervosa emergente do espaço foraminal, ocorrendo com frequência significativa em pacientes obesos.[23] Wang et al. relataram esta complicação em 2 de 69 pacientes obesos (2,9%). Na tentativa de minimizar o risco de lesão neurológica, alguns detalhes técnicos podem ser utilizado como anestesia local com lidocaína nas articulações zigapofisiárias e na zona da raiz nervosa, remoção suave do tecido discal e constante comunicação entre o paciente e o cirurgião da coluna ao longo da cirurgia.[20,23]

Em nosso estudo, 2 pacientes do grupo de obeso relataram disestesia após a cirurgia. Nesses dois casos, o procedimento endoscópico foi abordado pelo acesso transforaminal em dois níveis (L4-L5 e L5-S1). Esses pacientes foram submetidos a tratamento clínico com analgésico e sessões de fisioterapia, com melhora importante após cerca de 40 dias.

O presente estudo apresenta limitações por ser um desenho retrospectivo, com um ano de seguimento pós-operatório. Os resultados clínicos e funcionais foram considerados os mais importantes no seguimento após discectomia, e, portanto, não foi estudada a diminuição da hérnia de disco no pós-operatório por meios de exames de imagem já que ressonância magnética era realizada apenas para os casos de persistência ou novos sintomas de ciatalgia. Estudos com maior número de pacientes e maiores intervalos de acompanhamento são necessáriopara avaliar objetivamente o impacto da discectomia endoscópica em pacientes obesos.

CONCLUSÃO

A discectomia endoscópica transforaminal lombar mostrou ser uma alternativa segura, efetiva e minimamente invasiva para o tratamento de hérnia de disco lombar em pacientes obesos, com as vantagens de redução importante de dano das partes moles, menor tempo cirúrgico e menor taxa de complicações.

Todos os autores declaram não haver nenhum potencial conflito de interesses referente a este artigo.

CONTRIBUIÇÃO DOS AUTORES: Este manuscrito que é um estudo multi-institucional, tem sete autores. Os autores LYJA (0000-0002-8489-5256)*, GB (0000-0001-8784-2283)*, DG (0000-0001-6948-3766)*, JPMB (0000-0002-6992-9876)*, AD (0000-0001-9963-4131)*, LMRR (0000-0001-6891-5395)*, declaram ser responsáveis pela elaboração do manuscrito. LMRR, LYJA, JPMB e AD participaram ativamente na discussão dos resultados, analisaram e acompanharam cada etapa do mesmo, e ainda participaram da revisão e a aprovação final do trabalho. GB foi responsável pela elaboração do projeto inicial, redação do artigo, coleta e análise dos dados. DG e GB participaram da coleta ativa de dados. LYJA participou da análise e discussão dos resultados encontrados, e ainda participaram da revisão e aprovação final do trabalho. *ORCID (*Open Researcher and Contributor ID*).

REFERÊNCIAS

1. Fanuele JC, Abdu WA, Hanscom B, Weinstein JN. Association between obesity and functional status in patients with spine disease. Spine (Phila Pa1976). 2002;27(3):306-12.
2. Heliovaara M. Body height, obesity, and risk of herniated lumbar intervertebral disc. Spine (Phila Pa 1976). 1987;12(5):469-72.
3. Telfeian AE, Reiter GT, Durham SR, Marcotte P. Spine surgery in morbidly obese patients. J Neurosurg. 2002;97(1 Suppl):20-4.
4. Maroon JC. Current concepts in minimally invasive discectomy. Neurosurgery. 2002;51(5 Suppl): S137-45.
5. Ogden CL, Carroll MD, Fryar CD, Flegal KM. Prevalence of obesity among adults and youth: United States, 2011-2014. NCHS Data Brief. 2015;(219):1-8.
6. Castle-Kirszbaum MD, Tee JW, Chan P, Hunn MK. Obesity in neurosurgery: a narrative review of the literature. World Neurosurg. 2017;106:790-805.
7. Rihn JA, Kurd M, Hilibrand AS, Lurie J, Zhao W, Albert T, et al. The influence of obesity on the outcome of treatment of lumbar disc herniation: analysis of the Spine Patient Outcomes Research Trial (SPORT). J Bone Joint Surg Am. 2013;95(1):1-8.
8. Pereira BJ, de Holanda CV, Ribeiro CA, de Moura SM, Galvão PE, Quidute BS, et al. Impact of body mass index in spinal surgery for degenerative lumbar spine disease. Clin Neurol Neurosurg. 2014;127:112-5.
9. Xu X, Li X, Wu X. Association between overweight or obesity and lumbar disk diseases: a meta-analysis. J Spinal Disord Tech. 2015;28(10):370-6.
10. Shiri R, Lallukka T, Karppinen J, Viikari-Juntura E. Obesity as a risk factor for sciatica: a meta-analysis. Am J Epidemiol. 2014;179(8):929-37.
11. Bae JS, Lee SH. Transforaminal full-endoscopic lumbar discectomy in obese patients. Int J Spine Surg. 2016;10:18
12. Yadla S, Malone J, Campbell PG, Maltenford MG, Harrop JS, Sharan AD, et al. Obesity and spine surgery: reassessment based on a prospective evaluation of perioperative complications in elective degenerative thoracolumbar procedures. Spine J. 2010;10(7):581-7.
13. Shamji MF, Parker S, Cook C, Pietrobon R, Brown C, Isaacs RE. Impact of body habitus on perioperative morbidity associated with fusion of the thoracolumbar and lumbar spine. Neurosurgery. 2009;65(3):490-8; discussion 498.
14. Gepstein R, Shabat S, Arinzon ZH, BernerY, Catz A, Folman Y. Does obesity affect the results of lumbar decompressive spinal surgery in the elderly? Clin Orthop Relat Res. 2004;(426):138-44.
15. Wimmer C, Gluch H, Franzreb M, Ogon M. Predisposing factors for infection in spine surgery: a survey of 850 spinal procedures. J Spinal Disord. 1998;11(2):124-8.
16. Andreshak TG, An HS, Hall J, Stein B. Lumbar spine surgery in the obese patient. J Spinal Disord. 1997;10(5):376-9.
17. Hanigan WC, Elwood PW, Henderson JP, Lister JR. Surgical results in obese patients with sciatica. Neurosurgery. 1987;20(6):896-9.
18. Onyekwelu I, Glassman SD, Asher AL, Shaffrey CL, Mummaneni PV, Carreon LY. Impact of obesity on complications and outcomes: a comparison of fusion and nonfusion lumbar spine surgery. J Neurosurg Spine. 2017;26(2):158-62.
19. Goldin AN, Alander DH. Effect of body mass index on early outcomes of minimally invasive degenerative lumbar surgery. J Surg Orthop Adv. 2015;24(1):12-7
20. Wang YP, Zhang W, An JL, Zhang J, Bai JY, Sun YP. Evaluation of transforaminal endoscopic discectomy in treatment of obese patients with lumbar disc herniation. Med Sci Monit. 2016;22:2513-9
21. Kapetanakis S, et al. Percutaneous transforaminal endoscopic discectomy for the treatment of lumbar disc herniation in obese patient: health-related quality of life assessment in a 2-year follow-up. World Neurosurg. 2018;113:e638-49.
22. Cole JS 4th, Jackson TR. Minimally invasive lumbar discectomy in obese patients. Neurosurgery. 2007;61(3):539-44; discussion 544.
23. Cho JY, Lee SH, Lee HY. Prevention of development of postoperative dysethesia in transforaminal percutaneous endoscopic lumbar discectomy for intracanalicular lumbar disc herniation: floating retraction technique. Minim Invasive Neurosurg. 2011;54(5-6):214-8.

ESTUDO TOMOGRÁFICO DA TÉCNICA DO PARAFUSO DE S2-ALAR-ILÍACO EM HOMENS BRASILEIROS

TOMOGRAPHIC STUDY OF THE S2-ALAR-ILIAC SCREW TECHNIQUE IN BRAZILIAN MEN

ESTUDIO TOMOGRÁFICO DE LA TÉCNICA DEL TORNILLO S2-ALAR-ILÍACO EN HOMBRES BRASILEÑOS

Luis Pimentel Sombra,[1] Ricardo Teixeira e Silva,[1] Thiego Pedro Freitas Araújo,[1] Olavo Letaif Biraghi,[1] Raphael Martus Marcon,[1] Alexandre Fogaça Cristante,[1] Tarcísio Eloy Pessoa de Barros Filho[1]

1. Universidade de São Paulo, Faculdade de Medicina, Hospital das Clínicas, Instituto de Ortopedia e Traumatologia, Departamento de Coluna, São Paulo, SP, Brasil.

RESUMO

Objetivo: O uso de parafusos pediculares foi um marco para a cirurgia moderna de coluna vertebral. Esse tipo de fixação, devido a sua biomecânica superior, deu maior poder de fixação, maior capacidade de resistir às forças de arrancamento e, portanto, maior estabilidade e menores taxas de pseudoartrose. A fixação da junção lombossacra, mesmo com o desenvolvimento destes novos implantes, permanece um desafio devido, principalmente, às consideráveis taxas de pseudoartrose. O uso de parafusos de ilíaco resolve o problema biomecânico. Entretanto, seu uso mostra elevadas taxas de problemas na ferida operatória. O parafuso de S2-Alar-Ilíaco (S2AI) veio como solução para essas complicações. A falta de estudos acerca dos parâmetros anatômicos e antropométricos na população brasileira justifica o estudo realizado. Métodos: Foram analisadas 11 tomografias de bacia de homens brasileiros adultos por 4 avaliadores. Foram considerados os lados direito e esquerdo. Em cada paciente foram feitas medidas de maior e menor comprimento ósseo, maior e menor diâmetro ósseo, distância do ponto de entrada na pele, ângulos sagital e axial relacionadas à hipotética inserção de um parafuso S2AI e comparadas às mesmas medidas obtidas em relação ao parafuso de ilíaco. Resultados: O comprimento ósseo médio foi de 136,7 mm, maior diâmetro ósseo foi de 24,8 mm, o menor diâmetro ósseo de 19,7 mm e a distância do parafuso para a pele foi de 42,1 mm para o parafuso S2AI. Conclusão: Os dados obtidos apresentam uma média da amostra que podem ser úteis na decisão da técnica cirúrgica no grupo estudado. ***Nível de evidência I; Estudo Diagnóstico (Investigação Anatômica).***

Descritores: Anatomia; Região Lombossacral; Doenças da Coluna Vertebral.

ABSTRACT

Objective: The use of pedicle screws was a milestone for modern spinal surgery. This type of fixation, due to its superior biomechanics, gave greater fixation power, greater capacity to withstand the pulling forces and, therefore, greater stability and lower rates of pseudoarthrosis. Fixation of the lumbosacral junction, even with the development of these new implants, remains a challenge mainly because the considerable rates of pseudoarthrosis. The use of iliac screws solves the biomechanical difficulties. However, its use shows high rates of surgical wound problems. The S2-Alar-Iliac screw (S2AI) came as a solution to these complications. The lack of studies about anatomical and anthropometric parameters in the Brazilian population justifies the study. Methods: Eleven hip tomographies of Brazilian adult males were analyzed by four evaluators. The right and left sides were considered. In each patient, measurements were made of greater and shorter bone length, greater and smaller bone diameter, distance from the entry point to the skin, sagittal and axial angles related to the hypothetical insertion of an S2AI screw and compared to the same measurements obtained with the iliac screw. Results: The mean bone length was 136.7 mm, the greatest bone diameter was 24.8 mm, the smallest bone diameter was 19.7 mm and the distance from the screw to the skin was 42.1 mm for the S2AI screw. Conclusions: The obtained data present an average of the sample that can be useful in the decision of the surgical technique in the studied group. ***Level of evidence I; Diagnostic Studies (Anatomical Investigation).***

Keywords: *Anatomy; Lumbosacral Region; Spinal Diseases.*

RESUMEN

Objetivo: El uso de tornillos pediculares fue un marco para la cirugía moderna de la columna vertebral. Este tipo de fijación, debido a su biomecánica superior, dio mayor poder de fijación, mayor capacidad de resistir a las fuerzas de tracción y, por lo tanto, mayor estabilidad y menores tasas de pseudoartrosis. La fijación de la unión lumbosacra, incluso con el desarrollo de estos nuevos implantes, sigue siendo un desafío debido principalmente a las considerables tasas de pseudoartrosis. El uso de tornillos ilíacos soluciona el problema biomecánico. Sin embargo, su uso muestra altas tasas de problemas en la herida quirúrgica. El tornillo S2-Alar-Ilíaco (S2AI) vino como solución para estas complicaciones. La falta de estudios sobre los parámetros anatómicos y antropométricos en la población brasileña justifica el estudio realizado. Métodos: Se analizaron 11 tomografías de cadera de hombres brasileños adultos por 4 evaluadores, considerando los lados derecho e izquierdo. En cada paciente se realizaron medidas de mayor y menor longitud ósea, mayor y menor diámetro óseo, distancia del *punto de entrada en la piel, ángulos sagital y axial relacionados con la inserción hipotética de un tornillo S2AI y comparados a las mismas medidas obtenidas en relación al tornillo ilíaco. Resultados: La longitud* ósea *promedio fue de 136,7 mm, el mayor diámetro* óseo *fue de 24,8 mm, el diámetro* óseo menor de 19,7 mm y la distancia del *tornillo a la piel fue de 42,1 mm para el tornillo S2AI. Conclusiones: Los datos obtenidos presentan un promedio de la muestra que puede ser útil en la decisión de la técnica quirúrgica en el grupo estudiado.* ***Nivel de evidencia I; Estudios de Diagnósticos (Investigación Anatómica).***

Descriptores: *Anatomía; Región Lumbosacra; Enfermedades de la Columna Vertebral.*

Trabalho realizado no Instituto de Ortopedia e Traumatologia do Hospital das Clínicas da Universidade de São Paulo – IOTHCFMUSP, São Paulo, SP, Brasil.
Correspondência: Luis Pimentel Sombra. Rua Dr. Ovídio Pires de Campos, 333, Cerqueira César, São Paulo, SP, Brasil. 05403-010. luispsombra@gmail.com

CC BY

http://dx.doi.org/10.1590/S1808-185120191803196377

Recebido em 25/04/2018 aceito em 11/01/2019

INTRODUÇÃO

Apesar do contínuo desenvolvimento de novos implantes e de novas técnicas de fixação, a artrodese da junção lombossacral continua sendo um desafio tanto na população adulta quanto pediátrica.[1]

As forças biomecânicas atuantes nessa região levam frequentemente a problemas de não-união e a perda de fixação.

Várias são as indicações para o uso da fixação lombossacral. A indicação mais comum é a fixação distal em construções posteriores longas em pacientes submetidos à cirurgias de deformidades do adulto. Outras indicações comumente relatadas incluem espondilolistese de alto grau, fraturas sacrais instáveis, tumores sacrais, fraturas por insuficiência sacral, osteotomias de três colunas próximas à junção lombossacra e casos em que há má fixação sacral ou risco elevado de pseudo-artrose em L5-S1.[2]

Na história, várias possibilidades foram descritas para a fixação dessa região, como as hastes de Gavelston,[3] parafusos pediculares de S1, S2, S2-Alar e ilíacos.[4]

A partir dos anos 90, com um melhor entendimento do funcionamento das forças biomecânicas da região, popularizou-se o uso de parafusos de ilíaco em procedimentos que requeriam fixações mais distais como forma de diminuir as taxas de falha das construções.[2,5,6] Entretanto, apesar de se mostrar como uma técnica efetiva nas fixações da junção lombossacral, o uso de parafusos de ilíaco mostrou-se fonte de importantes complicações, tais como proeminência do material de síntese, exposição do material, infecções e soltura o que levava muitos pacientesa novos procedimentos com piores desfechos clínicos. Pacientes magros ou com baixo peso eram particularmente acometidos por essas complicações, já que a menor quantidade de tecido celular subcutâneo levava a uma maior suscetibilidade a desenvolver problemas de cobertura com esses tipos de parafusos.

Assim, como alternativa para o uso de parafusos de ilíaco,foi desenvolvidaa técnica do parafuso S2-alar-ilíaco. Por meio do uso de um ponto de partida mais medial que os parafusos de ilíaco tradicionais,eliminou-se a necessidade do uso de conectores off-set, o que melhorava perfil do implante da construção, limitando a dissecção do tecido mole e evitando as complicações de pele típicas dos parafusos de ilíaco.[7-10]

A descrição original da técnica foi feita na população americana pediátrica e adulta.[9,10] Há descrição também em populações asiáticas. Os estudos descrevem a população masculina e feminina na proporção de 50% cada, demonstrando pouca diferença entre os sexos.[11–13] Entretanto, outros mostram que há sim diferenças anatômicas entre os sexos e entre populações,[14-17] o que justifica o desenvolvimento de estudos em diferentes populações a fim de analisarem-se os parâmetros anatômicos médios de cada grupo populacional.

Tendo em vista o exposto acima bem como a carência de estudos nacionais sobre o tema, viu-se a necessidade do desenvolvimento de um estudo que tivesse como foco a população brasileira bem como seus subgrupos de sexo, faixa etária, comorbidades e outros. Esse trabalho tem o objetivo de demonstrar os parâmetros radiográficos de passagem do parafuso S2AI em uma população de homens brasileiros comparando-os com os mesmo parâmetros do parafuso de ilíaco.

MATERIAIS E MÉTODOS

Após aprovação do comitê de ética e pesquisa, protocolo número 1.726.509, foram analisadas retrospectivamente tomografias computadorizadas normais de pelve feitas eletivamente para investigação patologias intra-abdominais. Todas as tomografias teriam que ter reconstrução nos cortes axial e sagital e coronal com possibilidade de reconstrução em três dimensões. Os exames foram coletados de forma não consecutiva, de 25 pacientes entre 18 e 65 anos, escolhidas aleatoriamente do ano 2016. Do total dos 25 pacientes, 14 eram mulheres e foram excluídos do estudo. Nenhum dos pacientes selecionados apresentou deformidade óssea na coluna lombossacra e pelve.

Os exames foram analisados pelo Isite (Phillips)® por meio de reconstrução em 3 dimensões das tomografias computadorizadas por dois residentes de ortopedia e traumatologia, e 2 fellowships de cirurgia de coluna. Todas as medidas foram feitas bilateralmente.

Os dados foram padronizados da seguinte maneira: idade em anos; diâmetro, comprimento e largura medidos em milímetros; ângulos medidos em graus. A medição dos parâmetros do parafuso de S2AI foi realizada do seguinte modo:

- Comprimento: distância entre o ponto de inserção do parafuso de S2AI (entre S1 e S2, 2 mm lateral à crista sacral paramediana) até a espinha ilíaca ântero inferior; (Figura 1)
- Ângulo sagital: angulação da inclinação do parafuso S2AI no corte sagital da TC; (Figura 2)
- Ângulo axial: angulação da inclinação do parafuso S2AI no corte axial da TC; (Figura 3)
- Maior diâmetro: maior diâmetro entre as corticais externa e interna do ilíaco;
- Menor diâmetro: menor diâmetro entre as corticais externa e interna do ilíaco em sua região ístmica;
- Distância da pele: distância entre o ponto de inserção do parafuso de S2AI até a pele.

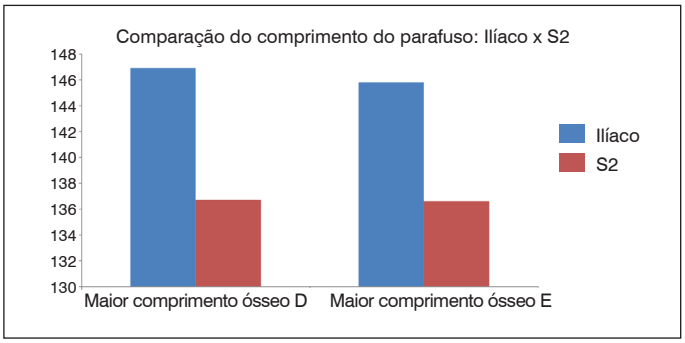

Figura 1. Comparação do comprimento do parafuso.

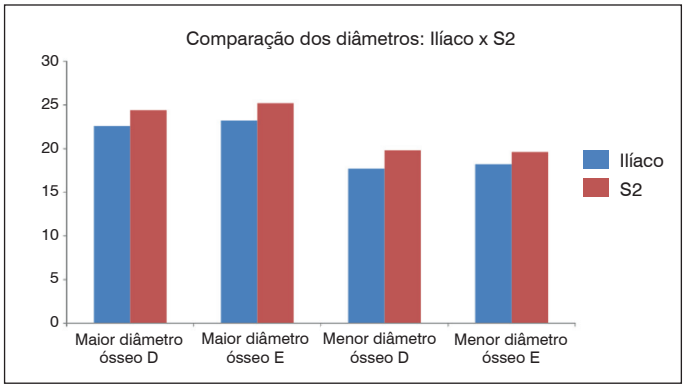

Figura 2. Comparação de diâmetro do parafuso.

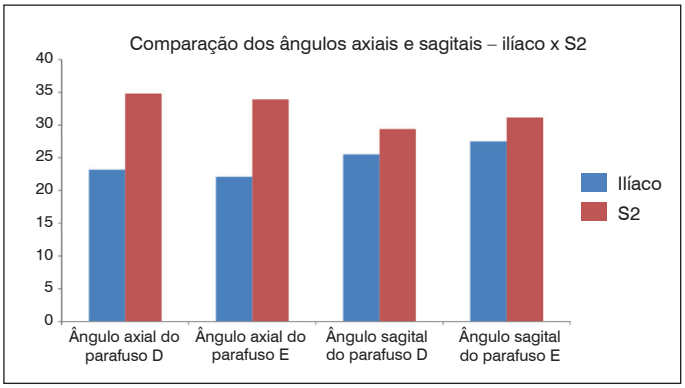

Figura 3. Comparação entre os ângulos axiais e sagitais.

RESULTADOS

As variáveis avaliadas foram apresentadas em tabelas com distribuição de frequência absoluta e relativa. A significância estatística das diferenças das médias entre as variáveis quantitativas foram verificadas por meio do teste *t*-Student não pareado. Todas as análises foram feitas com nível de significância de 5%, sendo, portanto, os resultados considerados estatisticamente significativos aqueles cujo valor de *p* foi inferior a 0,05, sempre considerando hipóteses alternativas bicaudais.

As informações coletadas formaram um banco de dados desenvolvido no programa Excel® for Windows e a análise estatística foi realizada através dos softwares *STATA® 11 SE.*

O estudo foi composto por 11 pacientes, com idade média de 49 anos, desvio padrão de 12,3, variando de 19 a 63 anos. Todos os pacientes (100%) eram do sexo masculino.

Ilíaco

O valor médio, considerando todos observadores, do maior comprimento ósseo foi de 146,9mm (lado direito) e 145,8mm (lado esquerdo). O valor médio do maior diâmetro foi de 22,6mm e 23,2mm, direito e esquerdo respectivamente, enquanto a média do menor diâmetro foi de 17,7mm no lado direito e 18,2mm no lado esquerdo, conforme apresentados na Tabela 1.

Em relação aos ângulos, o ângulo axial do parafuso foi, em média, 23,2° no lado direito e 22,1° do lado esquerdo. Já o ângulo sagital teve média de 25,5º e 27,5º, nos lados direito e esquerdo respectivamente. A distância da pele foi de 21,9mm no lado direito e 21,4mm no lado esquerdo.

A Tabela 2 apresenta os valores obtidos, através da tomografia, para o parafuso de S2. A Figura 4 ilustra o trajeto como foi feita a medição do comprimento do referido parafuso. Foi encontrado para a média de maior comprimento ósseo, o valor de 136,7mm para o lado direito e 136,6mm para o lado esquerdo. Em relação ao diâmetro, o maior diâmetro ósseo foi de 24,4mm e 25,2mm, entre lado direito e esquerdo. Já o menor diâmetro ósseo teve média de 19,8mm (direito) e 19,6mm (esquerdo).

Em relação aos ângulos, conforme ilustrado nas Figuras 5 e 6, foi encontrada média de 34,8º no lado direito e 33,9º no lado esquerdo em relação ao ângulo axial, enquanto no ângulo sagital foi encontrada média de 34,8º e 33,9º, respectivamente nos lados direito e esquerdo.

A Tabela 3 mostra a comparação entre os valores obtidos nas medidas de parafuso de ilíaco e do parafuso de S2. Nessas comparações, observa-se que o parafuso do ilíaco tinha um comprimento médio maior, porém diâmetros, ângulos e distância da pele menores, conforme pode ser observado na tabela abaixo.

As comparações entre as medidas nos dois grupos podem ser visualizadas de forma esquemática nos gráficos abaixo.

DISCUSSÃO

A fixação da junção lombossacra é uma técnica amplamente aceita para as mais variadas indicações – deformidades, degenerativas, tumores entre outras. A técnica clássica usando parafusos de ilíaco mostrou-se biomecanicamente estável e capaz de resistir às intensas forças presentes no local diminuindo de forma expressiva

Tabela 1. Valores para parafuso de ilíaco.

Paciente	Maior Comprimento Ósseo		Maior Diâmetro Ósseo		Menor Diâmetro Ósseo		Ângulo Axial do Parafuso		Ângulo Sagital do Parafuso		Distância da pele	
	D	E	D	E	D	E	D	E	D	E	D	E
1	154,3	156,0	24,5	26,4	17,4	19,2	20,9	21,1	26,1	28,2	10,7	13,4
2	132,3	129,6	20,4	19,8	16,8	17,1	26,6	22,5	30,2	28,1	27,0	26,1
3	147,1	145,6	22,8	23,4	17,7	19,1	19,9	22,8	24,0	27,5	28,1	25,8
4	158,8	159,0	22,3	22,6	17,8	17,5	23,3	23,4	29,5	32,7	11,2	10,6
5	147,0	143,1	20,0	20,5	16,9	16,4	23,5	25,2	27,5	27,8	11,8	12,4
6	136,9	138,6	24,4	24,9	20,4	21,3	25,6	23,3	26,0	28,3	34,9	32,3
7	147,8	149,8	24,5	24,8	18,9	18,2	22,0	21,7	23,2	25,9	28,8	26,3
8	150,3	147,7	20,6	22,0	16,4	18,5	21,4	20,7	22,6	26,2	28,3	27,8
9	146,4	144,1	25,7	25,5	19,9	20,3	25,4	19,2	24,1	26,5	23,7	22,0
10	145,0	141,6	21,9	21,3	17,5	16,5	23,6	22,2	26,9	28,3	21,3	21,8
11	150,2	148,9	21,9	23,7	14,6	16,8	22,9	21,1	20,5	22,7	15,2	17,2
Média por lateralidade	146,9	145,8	22,6	23,2	17,7	18,2	23,2	22,1	25,5	27,5	21,9	21,4
Média Final	146,3		22,9		18,0		22,6		26,5		21,7	

Tabela 2. Valores para parafuso de S2AI.

Paciente	Maior Comprimento Ósseo		Maior Diâmetro Ósseo		Menor Diâmetro Ósseo		Ângulo Axial do Parafuso		Ângulo Sagital do Parafuso		Distância da pele	
	D	E	D	E	D	E	D	E	D	E	D	E
1	158,6	157,4	26,5	27,0	21,3	20,8	29,2	29,6	28,2	29,9	23,3	22,9
2	113,6	115,6	24,1	24,5	20,1	20,1	35,4	33,2	32,9	29,8	48,3	50,6
3	136,3	135,4	24,6	23,6	20,3	19,3	33,0	35,1	27,0	28,4	44,3	42,6
4	147,1	149,0	24,6	26,3	20,4	20,9	37,5	37,9	26,4	28,9	36,7	28,6
5	136,1	132,8	23,3	23,9	19,6	19,5	36,1	36,7	29,4	34,1	28,8	31,1
6	131,4	133,5	26,2	26,0	20,9	20,3	36,8	34,3	33,0	34,0	68,5	69,5
7	137,4	137,2	26,1	27,5	20,2	20,8	33,0	33,3	28,2	30,6	49,4	50,0
8	135,9	133,6	22,0	24,4	17,9	17,6	36,7	35,3	29,0	33,6	55,9	56,9
9	138,9	140,6	24,4	28,8	20,5	20,5	35,4	29,9	33,2	29,3	35,9	33,0
10	129,3	129,0	22,9	22,0	18,9	18,6	35,1	35,5	27,6	31,3	39,3	40,6
11	139,2	139,0	23,9	23,2	17,6	17,6	34,3	32,3	28,1	31,8	33,4	37,2
Média por lateralidade	136,7	136,6	24,4	25,2	19,8	19,6	34,8	33,9	29,4	31,1	42,2	42,1
Média Final	136,7		24,8		19,7		34,3		30,2		42,1	

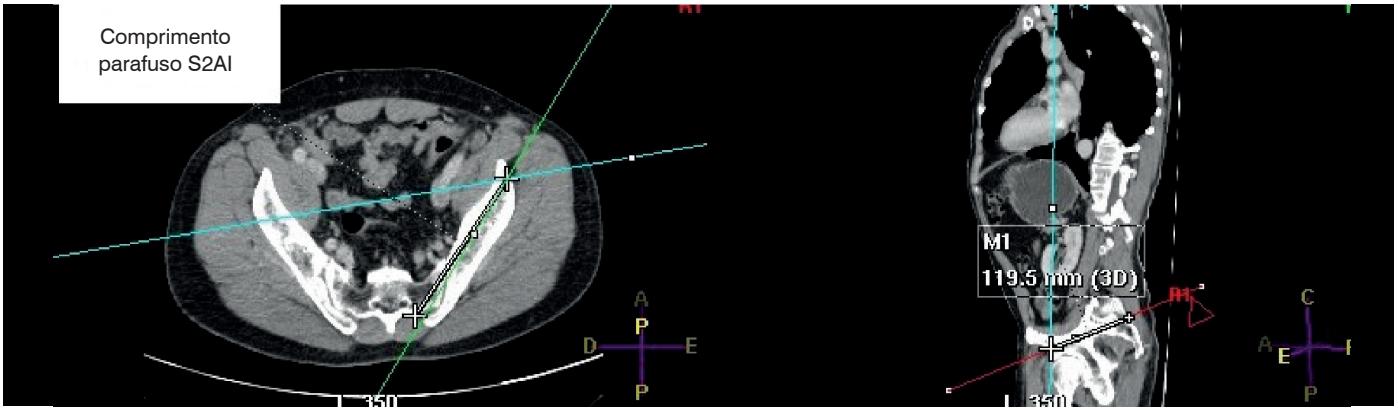

Figura 4. Comprimento do parafuso de S2AI.

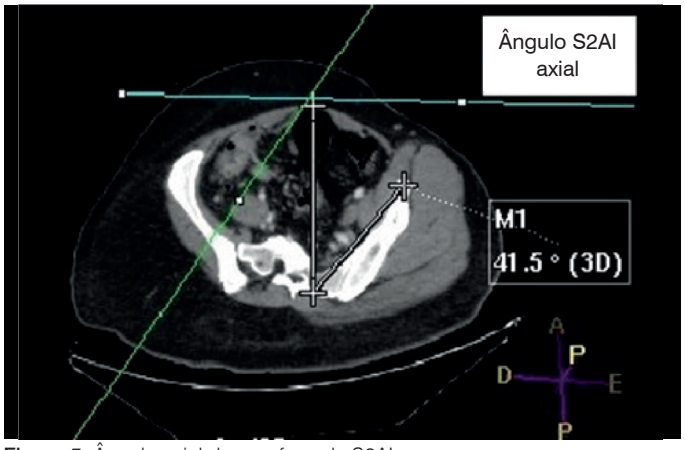

Figura 5. Ângulo axial do parafuso de S2AI.

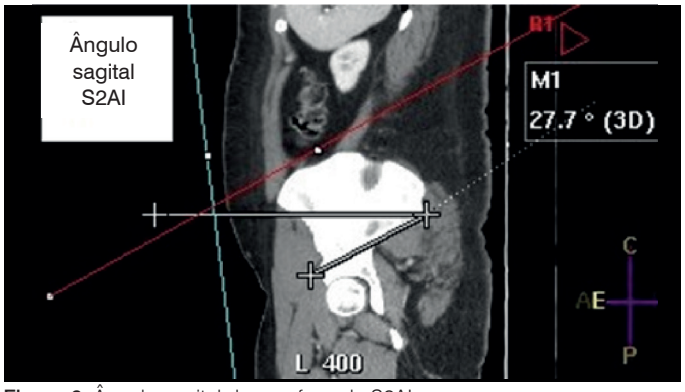

Figura 6. Ângulo sagital do parafuso de S2AI.

Tabela 3. Comparação entre dados do parafuso de ilíaco de do parafuso de S2AI.

Variável	Iliaco		S2		p
	Média	DP	Média	DP	
Maior compimento ósseo D	146,9	2,7	136,7	2,7	0,02
Maior compimento ósseo E	145,8	2,2	136,6	2,4	0,03
Maior diâmetro ósseo D	22,6	2,1	24,4	1,7	0,02
Maior diâmetro ósseo E	23,2	2,1	25,2	1,7	0,03
Menor diâmetro ósseo D	17,7	2,1	19,8	1,6	0,002
Menor diâmetro ósseo E	18,2	2,8	19,6	2,1	0,04
Ângulo axial do parafuso D	23,2	1,3	34,8	1,8	<0,001
Ângulo axial do parafuso E	22,1	1,9	33,9	1,9	<0,001
Ângulo sagital do parafuso D	25,5	2,2	29,4	3,3	0,004
Ângulo sagital do parafuso E	27,5	3	31,1	4,4	0,001
Distância da pele D	21,9	3,4	42,2	2,4	<0,001
Distância da pele E	21,4	3,8	42,1	4,5	<0,001

a ocorrência de pseudoartrose e falha de material. Entretanto, essa técnica é comumente associada à problemas tais como maior dissecção necessária para conexão dos parafusos com a barra, uso de conectores offset e maior taxa de problemas de ferida operatória.[5,6,18] Estes dados são corroborados pelos resultados deste estudo que mostraram que parafusos de ilíaco têm uma distância para a pele de cerca de metade da distância dos parafusos de S2AI, o que levava a um aumentodos riscos de complicações de pele como deiscências e proeminências.

O desenvolvimento da técnica de fixação descrita por Kebaish[9] e Sponseller,[10] o S2AI, veio na tentativa de minimizar os riscos elevados de complicações de hardware que existiam nos sistemas de fixação de ilíaco, amplamente utilizados até então.

Diversos estudos realizados em fixações com esses dois tipos de parafusos mostraram similaridade na resistência a forças diversas entre as duas técnicas de fixação da região[1,8,19] com a vantagem de menores taxas de complicações de hardware em construções que utilizavam o S2AI.

A técnica descrita por Sponseller[6] define como o ponto de entrada sendo aproximadamente 25mm caudal a placa terminal superior de S1 e 22 mm lateral a linha média, angulado 40º lateralmente e caudalmente. Já seu contemporâneo que descreveu a mesma técnica[5] sendo 2 a 4 mm lateral e 4 a 8 mm distal ao forame sacral dorsal de S1. A literatura mostra parâmetros levemente diferentes dos presentes nas descrições originais, o que permite a realização de estudos diversos. O presente estudo usou um ponto de entrada que tomou como referências a linha média entre S1 e S2 e um ponto 2 mm lateral ao forame, o que se assemelha bastante a técnica descrita por Kebaish, indo em direção à espinha ilíaca antero-inferior.[12] A escolha desse ponto foi uma forma de utilizar parâmetros anatômicos de fácil localização, que pudessem ser usados facilmente no intra-operatório, o que diminuiria o tempo cirúrgico e o uso de radioscopia para a localização do ponto inicial.

Não há grande quantidade de estudos que avaliem os parâmetros anatômicos pélvicos relacionados à colocação desse tipo de implante em populações gerais ou específicas. Os estudos pioneiros foram realizados na população americana e posteriormente surgiram avaliações em populações asiáticas.[11-13] A população brasileira e seus subgrupos não são contemplados por essas análises, o que gera um campo de pesquisa extenso e com grande utilidade para a cirurgia de coluna nacional.

Estudos que permitam estudar parâmetros anatômicos na população brasileira são potencialmente úteis porque permitem determinar os melhores pontos de entrada, trajetos, angulações, tipos e tamanhos de implantes a serem utilizados, o que poderia impactarno planejamento cirurgiões e empresas de material.

Estudos em cadáveres americanos mostraram que parafusos de 7,5 mm de espessura e com comprimento entre 70 a 100 mm podem ser inseridos sem grandes riscos de violação das paredes ósseas do trajeto,[20,21] medidas bem aquém das encontradas neste estudo. Os dados obtidos podem orientar os cirurgiões

que trabalhem com o grupo populacional do estudo a usar parafusos maiores tanto no comprimento quanto na espessura com segurança.

O estudo de Kwan et al,[12] que analisa o trajeto do parafuso de S2A1 na população asiática (chineses, malaios e indianos) demonstrou uma variação de 122,6 à 85,3 no comprimento do parafuso em homens. A angulação axial variou de 39,3 à 50,4 graus, a depender do maior ou menor trajeto do parafuso. No presente trabalho a média do maior comprimento do parafuso foi de 136,7 mm, maior diâmetro foi de 24,8 mm e a angulação média no axial e sagital respectivamente foram de 34,3 e 30,2 graus.

As diferenças encontradas entre os dados deste trabalho e o restante da literatura devem-se provavelmente à diferença entre os grupos populacionais estudados. Este estudo foi baseado em homens brasileiros adultos e provavelmente essa é a causa das variações de resultados, já que outros estudos mostraram que diferenças étnicas e de sexo podem modificar os parâmetros estudados.[11]

O estudo mostrou a possibilidade do uso dos parafusos de S2AI no grupo estudado de forma segura, tanto com os implantes já usados atualmente quanto com implantes eventualmente maiores e de maior espessura, bem como apresenta uma sugestão de trajeto seguro e de fácil localização no intra-operatório.

A maior limitação deste estudo é seu número pequeno de pacientes avaliados. Entretanto, os resultados obtidos, mesmo com a pequena amostra, apontam na direção de que a população masculina brasileira apresenta parâmetros diferentes da população americana, o que deve ser explorado com estudos de amostras maiores, bem como estudos em grupos específicos a fim de ser obter um perfil da população brasileira como um todo.

Outro ponto a ser destacado é que diferentes programas usados para a análise das tomografias podem levar a diferenças nas medidas, como a magnificação do exame. A não inclusão do peso e altura dos pacientes examinados é outra falha para a interpretação dos dados, já que assim não se consegue fazer um pareamento adequado com o tamanho das medidas com o tamanho do sujeito avaliado.

Assim, pode-se perceber que este assunto pode gerar no futuro diversos novos estudos de relevância nacional.

CONCLUSÃO

Concluímos que a técnica do parafuso de S2AI é possível de ser usada como alternativa ao parafuso de ilíaco convencional na população do estudo conforme os dados da pesquisa. As informações publicadas neste estudo, colocadas as devidas ponderações, provavelmente ajudarão os cirurgiões de coluna na escolha do melhor implante e na técnica de inserção do parafuso para fixações lombopélvicas.

Todos os autores declaram não haver nenhum potencial conflito de interesses referente a este artigo.

CONTRIBUIÇÃO DOS AUTORES: Cada autor contribuiu individual e significativamente para o desenvolvimento do manuscrito. LPS (0000-0003-1598-1094)*, RTS (0000-0003-4405-373X)* e TPFA (0000-0002-8670-1793)* foram os principais contribuintes na concepção e desenho do trabalho, aquisição de dados e redação do manuscrito. OLB (0000-0002-2614-1771)* contribuiu no desenho do trabalho, avaliação e discussão dos dados e resultados obtidos e redação do manuscrito. RMM (0000-0001-5958-5646)*, AFC (0000-0002-7797-5274)*, TEPBF (0000-0002-7969-7845)* realizaram a revisão do manuscrito e contribuíram com o conceito intelectual do estudo, além da aprovação da versão final. *ORCID (*Open Researcher and Contributor ID*).

REFERÊNCIAS

1. Hoernschemeyer DG, Paschuck TD, Pfeiffer FM. Analysis of the s2 alar-iliac screw as compared with the traditional iliac screw: does it increase stability with sacroiliac fixation of the spine? Spine J. 2017;17(6):875-9.
2. McNeill IT, Rothrock RJ, Cho SK, Caridi JM. Pelvic fixation techniques and impacton sagittal balance: A literature review. Semin Spine Surg. 2017;29(4):184-91.
3. Peelle MW, Lenke LG, Bridwell KH, Sides B. Comparison of pelvic fixation techniques in neuromuscular spinal deformity correction: Galveston rod versus iliac and lumbosacral screws. Spine (Phila Pa 1976). 2006;31(20):2392–8; discussion 2399.
4. Miladi LT, Ghanem IB, Draoui MM, Zeller RD, Dubousset JF. Iliosacral screw fixation for pelvic obliquity in neuromuscular scoliosis: A long-term follow-up study. Spine (Phila Pa 1976). 1997;22(15):1722–9.
5. Emami A, Deviren V, Berven S, Smith JA, Hu SS, Bradford DS. Outcome and complications of long fusions to the sacrum in adult spine deformity: luque-galveston, combined iliac and sacral screws, and sacral fixation. Spine (Phila Pa 1976). 2002;27(7):776–86.
6. Tsuchiya K, Bridwell KH, Kuklo TR, Lenke LG, Baldus C. Minimum 5-year analysis of L5-S1 fusion using sacropelvic fixation (bilateral S1 and iliac screws) for spinal deformity. Spine (Phila Pa 1976). 2006;31(3):303–8.
7. Smith EJ, Kyhos J, Dolitsky R, Yu W, O´Brien J. S2 Alar Iliac Fixation in Long Segment Constructs, a Two- to Five-Year Follow-up. Spine Deform. 2018;6(1):72-8.
8. Ishida W, Elder BD, Holmes C, Goodwin CR, Lo SL, Kosztowski TA, et al. S2-Alar-Iliac Screws are Associated with Lower Rate of Symptomatic Screw Prominence than Iliac Screws: Radiographic Analysis of Minimal Distance from Screw Head to Skin. World Neurosurg. 2016;93:253-60.
9. Kebaish KM. Sacropelvic fixation: techniques and complications. Spine (Phila Pa 1976). 2010;35(25):2245–51.
10. Sponseller PD. Innovative Techniques in Pediatric Deformity: Use of Temporary Internal Distraction and the Sacral Alar Iliac Technique in the Pediatric Population. Semin Spine Surg. 2012;24(3):180–5.
11. Zhu F, Bao HD, Yuan S, Wang B, Qiao J, Zhu ZZ, et al. Posterior second sacral alar iliac screw insertion: Anatomic study in a Chinese population. Eur Spine J. 2013;22(7):1683–9.
12. Kwan MK, Jeffry A, Chan CYW, Saw LB. A radiological evaluation of the morphometry and safety of S1, S2 and S2-ilium screws in the Asian population using three dimensional computed tomography scan: An analysis of 180 pelvis. Surg Radiol Anat. 2012;34(3):217–27.
13. Chang TL, Sponseller PD, Kebaish KM, Fishman EK. Low profile pelvic fixation: anatomic parameters for sacral alar-iliac fixation versus traditional iliac fixation. Spine (Phila Pa 1976). 2009;34(5):436–40.
14. Fischer B, Mitteroecker P. Allometry and Sexual Dimorphism in the Human Pelvis. Anat Rec (Hoboken). 2017;300(4):698–705.
15. Kurki HK. Bilateral Asymmetry in the Human Pelvis. Anat Rec (Hoboken). 2017;300(4):653–65.
16. Mallard AM, Savell KRR, Auerbach BM. Morphological Integration of the Human Pelvis with Respect to Age and Sex. Anat Rec (Hoboken). 2017;300(4):666–74.
17. Handa VL, Lockhart ME, Fielding JR, Catherine S, Brubakery L, Cundiffy GW, et al. NIH Public Access. Victoria 2008;111:914–20.
18. Kuklo TR, Bridwell KH, Lewis SJ, Baldus C, Blanke K, Iffrig TM, et al. Minimum 2-year analysis of sacropelvic fixation and L5-S1 fusion using S1 and iliac screws. Spine (Phila Pa 1976). 2001;26(18):1976–83.
19. Burns CB, Dua K, Trasolini NA, Komatsu DE, Barsi JM. Biomechanical Comparison of Spinopelvic Fixation Constructs: Iliac Screw Versus S2-Alar-Iliac Screw. Spine Deform. 2016;4(1):10-5.
20. Matteini LE, Kebaish KM, Volk WR, Bergin PF, Yu WD, O'Brien JR. An S-2 alar iliac pelvic fixation. Technical note. Neurosurg Focus. 2010;28(3):E13.
21. O'Brien JR, Yu WD, Bhatnagar R, Sponseller P, Kebaish KM. An anatomic study of the S2 iliac technique for lumbopelvic screw placement. Spine (Phila Pa 1976). 2009;34(12):E439-42.

RESULTADOS PRELIMINARES DA DESCOMPRESSÃO DO CANAL VERTEBRAL POR SEPARAÇÃO DO PROCESSO ESPINHOSO

PRELIMINARY RESULTS OF VERTEBRAL CANAL DECOMPRESSION BY SPINOUS PROCESS SPLITTING

RESULTADOS PRELIMINARES DE LA DESCOMPRESIÓN DEL CANAL VERTEBRAL POR SEPARACIÓN DEL PROCESO ESPINOSO

Thiago Dantas Matos,[1] Yony Osorio Garcia,[1] Herton Rodrigo Tavares Costa,[1] Helton Luiz Aparecido Defino[1]

1. Universidade de São Paulo, Faculdade de Medicina de Ribeirão Preto, Hospital das Clínicas, Departamento de Biomecânica, Medicina e Reabilitação do Aparelho Locomotor - HCRP--FMRP-USP, Ribeirão Preto, SP, Brasil.

RESUMO

Objetivo: A técnica da separação do processo espinhoso tem sido preconizada como técnica menos invasiva para o tratamento da estenose lombar. Objetivo é avaliar os resultados preliminares dessa técnica no tratamento cirúrgico da estenose do canal lombar. Métodos: Vinte pacientes portadores de estenose do canal vertebral lombar e submetidos ao tratamento cirúrgico para descompressão do canal lombar, por meio da técnica da separação do processo espinhoso, foram avaliados no período pré-operatório, um, sete e trinta dias de pós-operatório, por meio da escala visual de avaliação da dor lombar e dor nos membros inferiores e avaliação radiográfica do segmento operado. Resultados: O escore médio da escala visual analógica da dor lombar na avaliação pré-operatória foi 4,2 ± 3,37 e, respectivamente, 0,85 ± 0,88; 1,05 ± 1,19 e 1,15 ± 1,04 após um, sete e trinta dias de pós-operatório. O escore médio da escala visual analógica da dor nos membros inferiores foi 8 ± 1,72 no pré-operatório e, respectivamente, 0,7 ± 1,13; 0,85 ± 1,04 e 1,05 ± 1 após um, sete e trinta dias de pós-operatório. Não foram observados sinais radiográficos de instabilidade do segmento vertebral operado na avaliação radiográfica. Conclusão: A descompressão do canal lombar por meio da técnica da separação do processo espinhoso nos pacientes com estenose do canal lombar apresentou bons resultados imediatos e a curto prazo, em relação à dor lombar e dor nos membros inferiores. ***Nível de evidência IV; Estudo Terapêutico.***

Descritores: Estenose Espinhal; Dor Lombar; Laminectomia.

ABSTRACT

Objective: Considering that the technique of spinous process splitting has been advocated as a less invasive treatment of lumbar stenosis, the objective of this study was to evaluate the preliminary results of this technique in the surgical treatment of lumbar canal stenosis. Methods: Twenty patients with lumbar spinal canal stenosis who underwent surgical treatment for lumbar canal decompression with the spinous process splitting technique were assessed in the preoperative period and on postoperative days 1, 7 and 30 for VAS for lower back and lower limbs pain and radiographic evaluation of the operated segment. Results: The mean visual analogue scale score for lumbar pain in the preoperative assessment was 4.2 ± 3.37 and 0.85 ± 0.88, 1.05 ± 1.19 and 1.15 ± 1.04 after 1, 7 and 30 postoperative days, respectively. The mean VAS score for lower limb pain was 8 ± 1.72 preoperatively, and 0.7 ± 1.13, 0.85 ± 1.04, and 1.05 ± 1 after 1, 7, and 30 postoperative days, respectively. There were no radiographic signs of instability of the vertebral segment operated in the radiographic evaluation. Conclusions: Decompression of the lumbar canal through the spinous process splitting technique in patients with lumbar canal stenosis had good immediate and short-term results in relation to low back and lower limbs pain. ***Level of Evidence IV; Therapeutic study.***

Keywords: *Spinal Stenosis; Low Back Pain; Laminectomy.*

RESUMEN

Objetivo: Teniendo en cuenta que la técnica de separación del proceso espinoso ha sido recomendada para el tratamiento menos invasivo de la estenosis lumbar, el objetivo de este estudio fue evaluar los resultados preliminares de esta técnica en el tratamiento quirúrgico de la estenosis del canal lumbar. Métodos: Veinte pacientes con estenosis del canal espinal lumbar que se sometieron a tratamiento quirúrgico para descompresión del canal lumbar con la técnica de separación del proceso espinoso se evaluaron en el período preoperatorio y en los días 1, 7 y 30 postoperatorios mediante EVA para del dolor lumbar y de los miembros inferiores y evaluación radiográfica del segmento operado. Resultados: La puntuación promedio de la escala visual analógica del dolor lumbar en la evaluación preoperatoria fue de 4,2 ± 3,37 *y 0,85* ± 0,88; 1,05 ± 1,19 y 1,15 ± 1,04 *después de 1, 7 y 30 días postoperatorios. La puntuación promedio de la EVA para el dolor de las extremidades inferiores fue 8* ± 1,72 en el *preoperatorio* y de 0,7 ± 1,13; 0,85 ± 1,04 y 1,05 ± 1 *después de 1, 7 y 30 días postoperatorios, respectivamente. No se observaron signos radiográficos de inestabilidad del segmento vertebral operado en la evaluación radiográfica. Conclusiones: La descompresión del canal lumbar por medio de la técnica de separación del proceso espinoso en pacientes con estenosis del canal lumbar tuvo buenos resultados inmediatos y a corto plazo con relación al dolor lumbar y las extremidades inferiores.* ***Nivel de Evidencia IV; Estudio terapéutico.***

Descriptores: *Estenosis Espinal; Dolor de la Región Lumbar; Laminectomía.*

Estudo realizado no Hospital das Clínicas da Faculdade de Medicina de Ribeirão Preto, Universidade São Paulo (HCFMRP/USP), Departamento de Ortopedia e Traumatologia, Ribeirão Preto, SP, Brasil.
Correspondência: Thiago Dantas Matos. Rua Florêncio de Abreu, 1201, Ap 102, Ribeirão Preto, SP, Brasil. 14015-060. Tdmatos@yahoo.com.br

http://dx.doi.org/10.1590/S1808-185120191803215487

Recebido em 17/10/2018 aceito em 26/10/2018

INTRODUÇÃO

As alterações degenerativas do segmento vertebral ocasionando a compressão das estruturas nervosas no interior do canal vertebral e forame vertebral foram identificadas há muito tempo e relatadas antes da hérnia de disco lombar.[1]

O tratamento cirúrgico da estenose do canal lombar tem sido realizado por meio da descompressão das estruturas nervosas do segmento vertebral afetado. A descompressão das estruturas nervosas tem sido classicamente realizada pela remoção da lâmina, facetas articulares, ligamento amarelo e osteófitos do canal e forame vertebral.[2,3] A laminoplastia tem sido também realizada como alternativa para descomprimir as estruturas nervosas e preservar a continuidade dos elementos vertebrais posteriores (processo espinhoso e lâmina vertebral).[4] A descompressão tem sido classicamente realizada por meio da exposição dos elementos vertebrais posteriores. Essa abordagem cirúrgica promove a desinserção e o afastamento da musculatura paravertebral, cuja morbidade relacionada com a lesão da musculatura paravertebral provocadas pela isquemia, denervação e desinserção muscular motivaram o desenvolvimento de técnicas cirúrgicas menos invasivas.[2]

A preservação da musculatura paravertebral tem sido o objetivo de várias técnicas que foram descritas para a descompressão do canal vertebral. A técnica da separação longitudinal do processo espinhoso na linha média para a preservação da musculatura paravertebral durante a descompressão do canal lombar foi descrita por Watanabe e cols. em 2005.[3,5] A abordagem por meio da separação do processo espinhoso preserva a inserção dos músculos multifideos e reduz a lesão da musculatura paravertebral que ocorre na abordagem aberta clássica.[4,6]

A realização de cirurgias menos invasivas e com menor morbidade tem sido um dos objetivos da cirurgia moderna da coluna vertebral, e a técnica de separação do processo espinhoso tem se destacado pela sua simplicidade técnica e relato de bons resultados com a sua aplicação.[3,7]

O objetivo desse estudo foi observar os resultados clínicos e radiográficos preliminares da utilização da técnica da descompressão do canal vertebral por meio da abordagem utilizando a separação longitudinal do processo espinhoso em pacientes portadores de estenose do canal vertebral lombar.

MATERIAIS E MÉTODOS

Foi realizado estudo prospectivo, observacional de um grupo de pacientes de uma mesma instituição, portadores de estenose do canal lombar e submetidos ao tratamento cirúrgico por meio da descompressão do canal lombar por meio da técnica de separação do processo espinhoso. O estudo foi aprovado pelo Comitê de Ética e Pesquisa do HCFMRP-USP (CAAE: 91173618.9.0000.5440) e os pacientes assinaram o Termo de Consentimento Livre e Esclarecido.

Vinte pacientes portadores de estenose do canal lombar foram submetidos a tratamento cirúrgico por meio da técnica de separação do processo espinhoso.[5] Quatorze pacientes eram do sexo masculino e seis pacientes do sexo feminino com idade variando de 47 a 87 anos (média 68,18). A estenose estava localizada em um nível em 16 pacientes, dois níveis em 3 pacientes, e três níveis em 1 paciente. O nível L2-L3 estava acometido em 2 pacientes, L3-L4 em 4 pacientes, L4-L5 em 13 pacientes e L5-S1 em 6 pacientes. (Figura 1)

Os pacientes foram avaliados no por meio de parâmetros clínicos e radiográficos. A escala visual analógica da dor lombar e dor nos membros inferiores foi avaliada no período pré-operatório, no pós-operatório imediato, uma semana e um mês após o procedimento cirúrgico. A avaliação radiográfica foi realizada por meio de radiografias em AP e perfil da coluna lombar para a detecção de alterações (escorregamento das vértebras ou desvios ou escoliose no plano frontal) que evidenciam instabilidade do segmento vertebral após procedimento cirúrgico.

A indicação do tratamento cirúrgico estava relacionada com a presença de sintomas de estenose do canal lombar (claudicação neurogênica ou sintomas de compressão radicular) resistentes ao tratamento conservador, que interferiam com as atividades diárias dos pacientes, e ausência de sinais clínicos e radiológicos evidenciando instabilidade do segmento vertebral com indicação de estabilização.

Técnica cirúrgica

Os pacientes foram submetidos a anestesia geral e em decúbito ventral. Por meio de incisão mediana sobre o processo espinhoso do segmento vertebral acometido, o processo espinhoso era exposto e dividido ao meio no sentido longitudinal com o auxílio de broca de cerca de 2mm de diâmetro até a sua base. A seguir a base do processo espinhoso era seccionada com o auxílio de osteótomo e a base da lâmina exposta. As duas partes do processo espinhoso eram afastadas para a visualização da base da lâmina vertebral, e desse modo a inserção da musculatura paravertebral era preservada. (Figura 2)

Após a exposição da lâmina vertebral e remoção do ligamento amarelo a descompressão era realizada por meio da laminectomia

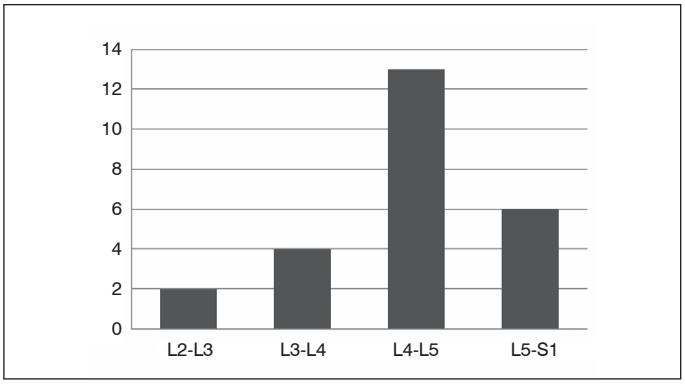

Figura 1. Distribuição dos pacientes de acordo com a localização do segmento vertebral com estenose do canal lombar.

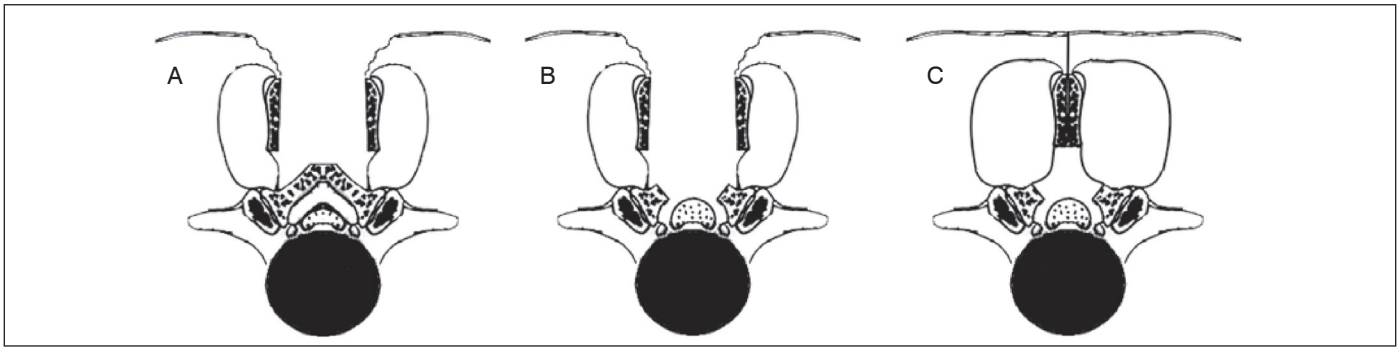

Figura 2. Ilustração da técnica operatória, A- separação do processo espinhoso e exposição da base da lâmina, B- Após a laminectomia e descompressão do canal e C- Após Fechamento do espinhoso.

e retirada da porção medial das facetas articulares e foraminotomia de acordo com a necessidade individual para a descompressão das estruturas nervosas acometidas. (Figura 2) A discectomia foi indicada apenas nos pacientes que apresentavam prolapso importante do disco intervertebral com compressão da raiz nervosa. A remoção da faceta articular e descompressão forame vertebral foi realizada de modo a preservar a estabilidade do segmento vertebral, sendo evitado a remoção excessiva das facetas articulares.

Após a descompressão e realização da hemostasia as partes separadas do processo espinhoso eram aproximadas e suturadas por meio de suturas que transfixavam as duas partes do processo espinhoso.

No período pós-operatório os pacientes eram submetidos a uma analgesia padrão, e mobilizados e liberado a marcha de acordo com os sintomas dolorosos.

Estudo estatístico

Foi realizada análise estatística descritiva dos valores dos escores de avaliação (dor lombar e dor nos MMII). Devido a normalidade dos dados foi realizada análise paramétrica com modelos lineares de efeitos mistos (efeitos aleatórios e fixos) para fazer a avaliação se houve diferença estatística entre VAS dor lombar e VAS MMII no pré-operatório, pós-operatório imediato 1 dia (D1), 7 dias (D7) e 30 dias (D30). Sendo definido como significante $P < 0,05$.

Foi utilizado o programa SAS Institute Inc., *SAS/STAT® User'sGuide, Version 9.4*, Cary, NC: SAS Institute Inc., 2012 para as análises estatísticas.

RESULTADOS

Os vinte pacientes foram avaliados de acordo com os parâmetros (escala analógica da dor lombar, escala analógica dor nos membros inferiores, radiografias em AP e perfil da coluna lombar) e períodos de avaliação estabelecidos: pré-operatório, 1,7,30 dias pós-operatório. (Tabela 1 e 2)

No período pré-operatório os valores da dor lombar de acordo com a escala analógica de avaliação apresentaram valores que variaram de 0 a 9 (média de 4,2 ± 3,37). No primeiro dia de pós-operatório os valores variaram de 0 a 2 (média 0,85 ± 0,88), de 0 a 5 (média 1,05 ± 1,19) após uma semana e de 0 a 4 (média 1,15 ± 1,04) após um mês de pós-operatório. Foi observado redução dos escores da dor lombar com significância estatística ($p < 0,0001$), no pós-operatório imediato, sete dias e trinta dias em relação ao pré-operatório. (Figura 3) Não houve diferença estatística entre os valores do pós-operatório imediato, sete dias e trinta dias.

A avaliação da dor nos membros inferiores de acordo com a escala analógica de avaliação apresentou valores variando de 0 a 10 (média 8 ± 1,72) no pré-operatório. No primeiro dia pós-operatório os valores variaram de 0 a 4 (média 0,7 ± 1,13), 0 a 3 (média 0,85 ± 1,04) após uma semana e de 0 a 3 (média 1,05 ± 1) com um mês de pós-operatório. Foi observado redução com significância estatística ($p<0,0001$), dos escores da avaliação da dor nos MMII no pós-operatório imediato, sete, e trinta dias em relação aos valores do pré-operatório. (Figura 3)

A avaliação dos escores da escala analógica da dor lombar e dor nos membros inferiores considerando-se o número de níveis (1, 2 ou 3 níveis) em que a descompressão foi realizada está representada nas Figuras 4 e 5. No paciente submetido à descompressão de três níveis foi observada tendência a maiores valores dos escores em relação aos pacientes submetidos à descompressão de

Tabela 1. Valores dos escores individuais da dor lombar e dor nos membros inferiores de acordo com a escala visual analógica nos períodos de avaliação.

Paciente	VAS	Pré	D1	D7	D30	Paciente	VAS	Pré	D1	D7	D30
1	MMII	7	2	2	2	11	MMII	9	0	0	0
	Lombar	3	2	2	2		Lombar	0	0	0	0
2 *	MMII	8	0	1	1	12*	MMII	8	1	1	1
	Lombar	2	1	1	1		Lombar	4	2	1	1
3	MMII	10	0	0	1	13	MMII	9	1	1	1
	Lombar	0	0	0	1		Lombar	6	2	1	1
4	MMII	8	0	0	1	14✦	MMII	10	4	2	2
	Lombar	0	0	0	1		Lombar	4	2	2	2
5	MMII	2	0	0	0	15	MMII	7	0	0	0
	Lombar	7	0	0	0		Lombar	3	1	1	1
6	MMII	8	2	3	3	16	MMII	8	0	0	0
	Lombar	4	2	2	2		Lombar	8	0	0	0
7	MMII	10	2	2	2	17	MMII	7	0	0	0
	Lombar	0	0	1	1		Lombar	9	1	5	4
8	MMII	8	0	0	0	18	MMII	8	0	0	0
	Lombar	9	1	1	1		Lombar	9	0	0	0
9	MMII	7	2	3	3	19	MMII	8	0	1	1
	Lombar	9	2	2	3		Lombar	3	0	1	1
10	MMII	9	0	1	1	20 *	MMII	9	0	0	2
	Lombar	0	0	0	0		Lombar	4	1	1	1

O asterisco (*) indica que a descompressão foi realizada em dois níveis e o sinal (✦) indica descompressão em três níveis.

Tabela 2. Valores dos escores do grupo de pacientes correspondente a dor lombar e dor nos membros inferiores de acordo com a avaliação da escala analógica visual.

Grupo	Tempo	n	Média	Desvio-Padrão	Mínimo	Mediana	Máximo
Lombar	D0	20	4,20	3,37	0,00	4,00	9,00
	D1	20	0,85	0,88	0,00	1,00	2,00
	D7	20	1,05	1,19	0,00	1,00	5,00
	D30	20	1,15	1,04	0,00	1,00	4,00
MMII	D0	20	8,00	1,72	2,00	8,00	10,00
	D1	20	0,70	1,13	0,00	0,00	4,00
	D7	20	0,85	1,04	0,00	0,50	3,00
	D30	20	1,05	1,00	0,00	1,00	3,00

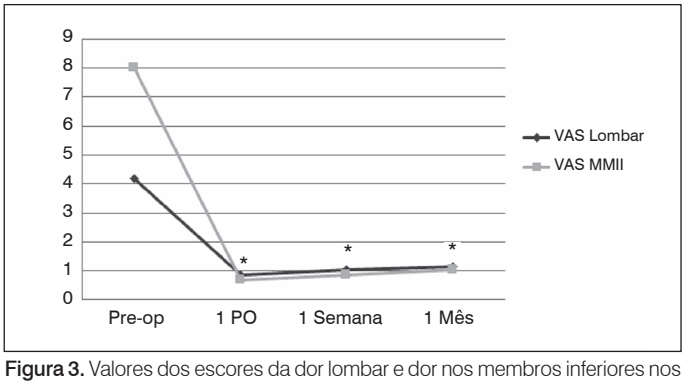

Figura 3. Valores dos escores da dor lombar e dor nos membros inferiores nos períodos de avaliação. O asterisco (*) indica diferença estatística em relação aos valores do pré-operatório.

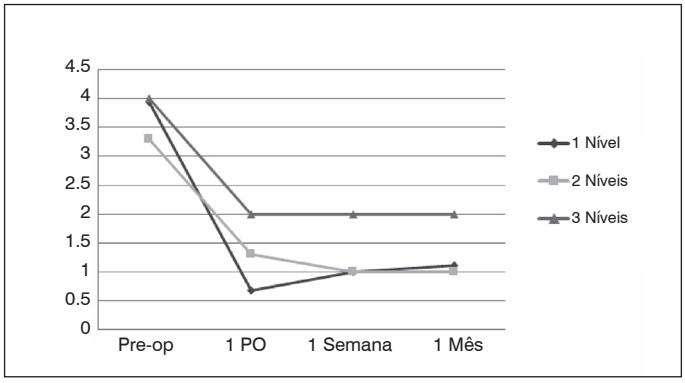

Figura 4. Valores dos escores da dor lombar de acordo com a escala visual analógica nos diferentes períodos de avaliação.

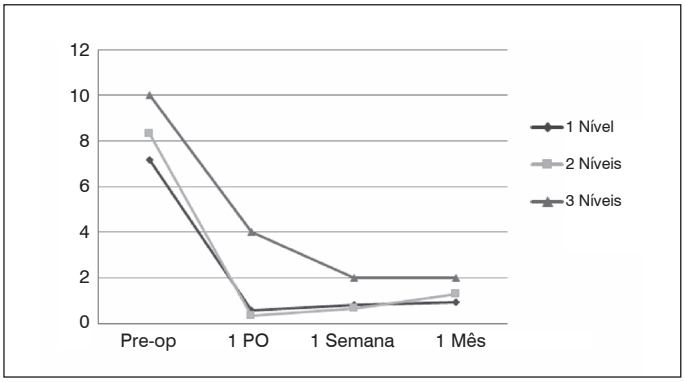

Figura 5. Valores dos escores da dor nos membros inferiores de acordo com a escala visual analógica nos diferentes períodos de avaliação.

1 ou 2 níveis, mas não foi possível avaliar a significância estáticas devido ao limitado números de paciente.

A avaliação radiográfica com um mês de pós-operatório não apresentou sinais radiográficos evidenciando instabilidade do segmento vertebral operado oriundas do procedimento realizado. As imagens radiográficas não apresentavam alteração quando comparadas com as imagens das radiografias pré-operatórias.

Não foram observadas complicações pós-operatórias no grupo de pacientes avaliados. Todos os pacientes deambularam e receberam alta hospitalar no primeiro dia de pós-operatório.

DISCUSSÃO

A utilização da descompressão do canal vertebral nos pacientes portadores de estenose lombar por meio da técnica de separação do processo espinhoso apresentou redução significativa dos escores da avaliação visual analógica da dor lombar e dor nos membros inferiores. A redução dos escores da dor lombar e dor nos membros inferiores foi observada na avaliação imediata no primeiro dia de pós-operatório, e se manteve na avaliação realizada com sete e trinta dias de pós-operatório, todos com significância estatística em relação aos escores do pré-operatório. Houve redução proporcionalmente maior da dor nos membros inferiores após a descompressão das estruturas nervosas por meio da técnica utilizada. A avaliação realizada indica apenas os resultados preliminares a curto prazo evidenciando a eficácia da descompressão pela técnica utilizada. Não temos o seguimento a longo prazo, e os resultados apresentados na literatura tem sido altamente favorável e estimularam a introdução dessa técnica no âmbito da nossa área de atuação.[2,3,7,8]

A eficácia do tratamento cirúrgico da estenose do canal lombar tem sido bem evidenciada em estudos prospectivos e randomizados[9,10] e está bem estabelecido que a descompressão dos canal vertebral, recesso lateral e forame vertebral promove a melhora dos sintomas. No entanto, há riscos potenciais decorrentes do procedimento cirúrgico convencional abrangendo a dissecção aberta com descolamento e afastamento da musculatura paravertebral, ressecção da lâmina vertebral, facetas articulares, processo espinhoso e lesão das estruturas ligamentares posteriores.[11-16] Técnicas alternativas de tratamento cirúrgico foram desenvolvidas com o objetivo de superar as complicações decorrentes da remoção e lesão dos elementos vertebrais posteriores.[4] A técnica de separação do processo espinhoso foi descrita por Watanabe em 2005 para evitar as complicações relacionadas com a remoção e descolamento dos elementos vertebrais posteriores e tem sido relatado bons resultados com a sua utilização.[3,5]

A técnica da separação do processo espinhoso tem sido considerada como técnica menos invasiva de abordagem da coluna lombar e evita a instabilidade iatrogênica comparado com a abordagem aberta convencional.[6,17] Essa técnica reduz a lesão da musculatura paravertebral e preserva a inserção dos músculos multifideos no processo espinhoso.[4] Foi observado em estudo experimental utilizando coelhos que a desinserção do músculo multifideo é importante causa de atrofia muscular e consequente dor crônica.[18]

A integridade dos elementos posteriores e continuidade entre o processo espinhoso e lâmina vertebral tem sido correlacionada com bons resultados a longo prazo[4] e novas técnicas de descompressão preconizando a laminoplastia tem sido descrita e com bons resultados para o tratamento da estenose do canal vertebral. Essas técnicas utilizam a abordagem por meio da separação do processo espinhoso e fazem a laminoplastia com aumento do canal vertebral.[4]

A instabilidade pós-operatória tem sido relatada em cerca de 3-20% dos pacientes no seguimento a longo prazo.[19-21] Apesar de não ter sido observado instabilidade na avaliação radiográfica do segmento vertebral operado, o período de seguimento da série de pacientes estudados é muito curto, e deve ser também considerado que a instabilidade é um processo dinâmico que pode não ser detectado nas radiografias simples. O período de avaliação e a metodologia utilizada para avaliar a instabilidade devem ser considerados no grupo de pacientes estudados e não permitem embasar conclusões. No entanto, os relatos de series de pacientes com período de seguimento longo tem mostrando menores índices de instabilidade do segmento vertebral com a utilização da técnica da separação do processo espinhoso.[2]

Os parâmetros clínicos selecionados para a avaliação preliminar do grupo de pacientes estudados foram a dor lombar e a dor nos membros inferiores, considerando que esses sintomas podem estar presentes nos diferentes tipos de estenose lombar (central, recesso lateral ou foraminal).[9] A utilização de questionários específicos poderia melhor avaliar a função dos pacientes operados, mas pelo curto período de avaliação foram apenas selecionados a dor lombar e a dor nos membros inferiores. A avaliação da dor tem sido criticada pela existência de ampla variação da sua tolerância e percepção dos pacientes.[22,23] A recuperação pós-operatória dos pacientes foi satisfatória e todos deambularam e tiveram alta no primeiro dia de pós-operatório. Watanabe e cols. observaram em estudo randomizado menor intensidade de dor pós-operatória nos pacientes submetidos à técnica da separação do processo espinhoso em relação à cirurgia aberta tradicional.[2,3,8]

A descompressão do canal vertebral lombar por meio da técnica de separação do processo espinhoso permite ampla exposição para a descompressão das estruturas do canal vertebral, recesso lateral e forame vertebral, comparável à exposição aberta e com sangramento e lesão da musculatura paravertebral. Os resultados preliminares com a utilização dessa técnica considerando os parâmetros avaliados e a recuperação dos pacientes foram altamente satisfatórios e esperamos que os bons resultados possam permanecer durante o seguimento e avaliação tardia dos pacientes.

CONCLUSÃO

A descompressão da estenose do canal lombar por meio da técnica da separação do processo espinhoso apresentou bons resultados na avaliação a curto prazo da dor lombar e dor nos membros inferiores nos pacientes portadores de estenose do canal lombar. Apresentamos redução dos escores da escala visual da dor lombar e dor nos membros inferiores na avaliação de um, sete e trinta dias após o procedimento cirúrgico. Não houve alteração radiografia indicando instabilidade do segmento operado

Todos os autores declaram não haver nenhum potencial conflito de interesses referente a este artigo.

CONTRIBUIÇÃO DOS AUTORES: Cada autor contribuiu individual e significantemente para o desenvolvimento deste artigo. TDM (0000-0003-3853-502X)*: cirurgia, redação, revisão, análise dos dados, análise estatística. YOG (0000-0002-5927-5864)*: coleta de dados, conceito intelectual, revisão. HRTC (0000-0003-3965-6886)*: cirurgia, análise de dados, redação. HLAD (0000-0003-4274-0130)*: cirurgia, análise de dados, redação, revisão, conceito intelectual. *ORCID (*Open Researcher and Contributor ID*).

REFERÊNCIAS

1. Ehni GH. Spondylotic caudal radiculopathy and its effects on the nervous system. In: Weinstein PR. Lumbar spondylosis: Diagnosis, management, and surgical treatment. Baltimore: Year Book Med. Publ; 1977.
2. Uehara M, Takahashi J, Hashidate H, Mukaiyama K, Kuraishi S, Shimizu M, et al. Comparison of Spinous Process-Splitting Laminectomy versus Conventional Laminectomy for Lumbar Spinal Stenosis. Asian Spine J. 2014;8(6):768-76.
3. Watanabe K, Matsumoto M, Ikegami T, Nishiwaki Y, Tsuji T, Ishii K, et al. Reduced postoperative wound pain after lumbar spinous process-splitting laminectomy for lumbar canal stenosis: a randomized controlled study. J Neurosurg Spine. 2011;14(1):51-8.
4. Kakiuchi M, Fukushima W. Impact of Spinous Process Integrity on Ten to Twelve-Year Outcomes After Posterior Decompression for Lumbar Spinal Stenosis: Study of Open--Door Laminoplasty Using a Spinous Process-Splitting Approach. J Bone Joint Surg Am. 2015;97(20):1667-77.
5. Watanabe K, Hosoya T, Shiraishi T, Matsumoto M, Chiba K, Toyama Y. Lumbar spinous process-splitting laminectomy for lumbar canal stenosis. Technical note. J Neurosurg Spine. 2005;3(5):405-8.
6. Kim K, Isu T, Sugawara A, Matsumoto R, Isobe M. Comparison of the effect of 3 different approaches to the lumbar spinal canal on postoperative paraspinal muscle damage. Surg Neurol. 2008;69(2):109-13; discussion 13.
7. Kanbara S, Yukawa Y, Ito K, Machino M, Kato F. Surgical outcomes of modified lumbar spinous process-splitting laminectomy for lumbar spinal stenosis. J Neurosurg Spine. 2015;22(4):353-7.
8. Lee S, Srikantha U. Spinous Process splitting Laminectomy: Clinical outcome and Radiological analysis of extent of decompression. Int J Spine Surg. 2015;9:20.
9. Weinstein JN, Tosteson TD, Lurie JD, Tosteson AN, Blood E, Hanscom B, et al. Surgical versus nonsurgical therapy for lumbar spinal stenosis. N Engl J Med. 2008;358(8):794-810.
10. Lurie JD, Tosteson TD, Tosteson A, Abdu WA, Zhao W, Morgan TS, et al. Long-term outcomes of lumbar spinal stenosis: eight-year results of the Spine Patient Outcomes Research Trial (SPORT). Spine (Phila Pa 1976). 2015;40(2):63-76.
11. Kawaguchi Y, Matsui H, Gejo R, Tsuji H. Preventive measures of back muscle injury after posterior lumbar spine surgery in rats. Spine (Phila Pa 1976). 1998;23(21):2282-7; discussion 8.
12. Kawaguchi Y, Matsui H, Tsuji H. Back muscle injury after posterior lumbar spine surgery. A histologic and enzymatic analysis. Spine (Phila Pa 1976). 1996;21(8):941-4.
13. Kawaguchi Y, Matsui H, Tsuji H. Back muscle injury after posterior lumbar spine surgery. Part 1: Histologic and histochemical analyses in rats. Spine (Phila Pa 1976). 1994;19(22):2590-7.
14. Kawaguchi Y, Yabuki S, Styf J, Olmarker K, Rydevik B, Matsui H, et al. Back muscle injury after posterior lumbar spine surgery. Topographic evaluation of intramuscular pressure and blood flow in the porcine back muscle during surgery. Spine (Phila Pa 1976). 1996;21(22):2683-8.
15. Mayer TG, Vanharanta H, Gatchel RJ, Mooney V, Barnes D, Judge L, et al. Comparison of CT scan muscle measurements and isokinetic trunk strength in postoperative patients. Spine (Phila Pa 1976). 1989;14(1):33-6.
16. See DH, Kraft GH. Electromyography in paraspinal muscles following surgery for root compression. Arch Phys Med Rehabil. 1975;56(2):80-3.
17. Maruo K, Tachibana T, Inoue S, Arizumi F, Yoshiya S. Prognostic Factors of Surgical Outcome after Spinous Process-Splitting Laminectomy for Lumbar Spinal Stenosis. Asian Spine J. 2015;9(5):705-12.
18. Hu ZJ, Fang XQ, Zhou ZJ, Wang JY, Zhao FD, Fan SW. Effect and possible mechanism of muscle-splitting approach on multifidus muscle injury and atrophy after posterior lumbar spine surgery. J Bone Joint Surg Am. 2013;95(24):e192(1-9).
19. Jönsson B, Annertz M, Sjöberg C, Strömqvist B. A prospective and consecutive study of surgically treated lumbar spinal stenosis. Part II: Five-year follow-up by an independent observer. Spine (Phila Pa 1976). 1997;22(24):2938-44.
20. Shenkin HA, Hash CJ. Spondylolisthesis after multiple bilateral laminectomies and facetectomies for lumbar spondylosis. Follow-up review. J Neurosurg. 1979;50(1):45-7.
21. Lee CK. Lumbar spinal instability (olisthesis) after extensive posterior spinal decompression. Spine (Phila Pa 1976). 1983;8(4):429-33.
22. Budithi S, Dhawan R, Cattell A, Balain B, Jaffray D. Only walking matters-assessment following lumbar stenosis decompression. Eur Spine J. 2017;26(2):481-7.
23. Harland NJ, Dawkin MJ, Martin D. Relative utility of a visual analogue scale vs. a six-point Likert scale in the measurement of global subject outcome in patients with low back pain receiving physiotherapy. Physiotherapy. 2015;101(1):50-4.

ASPECTOS GENÉTICOS DA ESCOLIOSE IDIOPÁTICA – UMA REVISÃO DE LITERATURA

GENETIC ASPECTS OF IDIOPATHIC ESCOLIOSIS - A LITERATURE REVIEW

ASPECTOS GENÉTICOS DE LA ESCOLIOSIS IDIOPÁTICA - UNA REVISIÓN DE LA LITERATURA

Ricardo Vieira Teles Filho,[1] Guilherme De Matos Abe,[1] Nilo Carrijo Melo,[2] Marcelo Fouad Rabahi,[1] Murilo Tavares Daher[1,2]

1. Universidade Federal de Goiás, Faculdade de Medicina – DOT/FM/UFG, Goiânia, GO, Brazil.
2. Centro de Reabilitação e Readaptação Dr Henrique Santillo – CRER, Goiânia, Goiás, Brazil.

RESUMO

A escoliose idiopática (EI) é a forma mais comum de deformidade da coluna vertebral. Porém, a patogênese ainda permanece mal compreendida. Diversos estudos apresentam evidências que o componente genético no desenvolvimento da EI é determinante. Nesse sentido, um foco crescente foi colocado na identificação de genes, polimorfismos genéticos associados e múltiplos loci de susceptibilidade. A presente revisão destaca os genes e polimorfismos genéticos atualmente estudados, indicados como tendo influência na gênese da EI, como os genes MMP-3, IL-6, do colágeno tipo 1, de receptores de vitamina D e de estrógenos. Conclui-se que a EI permanece uma doença complexa, com antecedentes poligênicos, e que os polimorfismos genéticos estão intrinsecamente relacionados à esta condição. ***Nível de evidência III; Revisão Narrativa.***

Descritores: Adolescente; Escoliose; Coluna Vertebral; Genética; Polimorfismo Genético.

ABSTRACT

The idiopathic scoliosis (IS) is the most common form of spinal deformity. The pathogenesis of IS is still poorly understood. Several studies show evidence that the genetic component is determinant to the development of IS. In this setting, a crescent focus has been placed on the identification of genes, associated genetic polymorphisms, and multiple susceptibility loci. This review highlights the genes and genetic polymorphisms currently studied, identified as influential in the genesis of IS, such as MMP-3, IL-6, type I collagen, and vitamin D and estrogen receptors. We concluded that IS remains a complex disease with a polygenic background and that genetic polymorphisms are intrinsically related to this condition. ***Level of evidence III; Narrative Review.***

Keywords: *Adolescent; Scoliosis; Spine; Genetics; Polymorphism, Genetic.*

RESUMEN

La escoliosis idiopática (EI) es la forma más común de deformidad de la columna vertebral. La patogénesis de la EI sigue siendo poco conocida. Varios estudios presentan evidencias de que el componente genético en el desarrollo de la EI es determinante. En ese sentido, existe un creciente enfoque en la identificación de genes, polimorfismos genéticos asociados y loci de susceptibilidad múltiples. La presente revisión destaca los genes y polimorfismos genéticos actualmente estudiados, identificados como influyentes en la génesis de la EI, como los genes MMP-3, IL-6, colágeno tipo 1 y receptores de vitamina D y de estrógeno. Se concluye que la EI sigue siendo una enfermedad compleja con antecedentes poligénicos y que los polimorfismos genéticos están intrínsecamente relacionados con esta condición. ***Nivel de evidencia III; Revisión narrativa.***

Descriptores: *Adolescente; Escoliosis; Columna Vertebral; Genética; Polimorfismo Genético.*

INTRODUÇÃO

A escoliose idiopática (EI) é uma deformidade tridimensional da coluna vertebral. Clinicamente é definida pela *Scoliosis Research Society* como uma curvatura espinhal com angulação superior a 10° no plano coronal.[1,2] É a forma mais comum de deformidade vertebral com prevalência de aproximadamente 2-3%. Destas, 10% irão progredir com o tempo.[3] Idade precoce, padrão de curva torácica e imaturidade esquelética aumentam a probabilidade de progressão,[4] acarretando alterações na idade adulta, como deformidade cosmética, dor e até limitação da função pulmonar.[5,6]

A idade de diagnóstico define quatro subgrupos clínicos: infantil (antes dos três anos de idade), juvenil (entre quatro e 10 anos de idade), adolescente (entre 10 e 18 anos de idade) e adulta (após os 18 anos de idade). A EI do adolescente é a mais comum e afeta aproximadamente 4% da população, predominantemente meninas, com razão de gênero próxima de 8:1.[7] A maioria dos casos é diagnosticada entre 10 e 15 anos de idade, e um em cada seis afetados terá uma curva progressiva que requer tratamento ativo.[8]

A etiologia e a patogênese da EI permanecem pouco compreendidas, largamente devido à heterogeneidade de fatores relacionados.[9] Alguns dos fatores que são sugeridos como etiologia da EI são: o desvio do padrão de crescimento, mudanças neuromusculares ou de tecido conjuntivo, crescimento assimétrico de membros e tronco, alterações do plano sagital da coluna vertebral, fatores relacionados ao ambiente e a influência genética.[10,11] Estudos sobre a agregação familiar da EI e de concordância entre gêmeos monozigóticos forneceram as primeiras evidências para uma possível causa genética

Trabalho realizado no Grupo de Coluna do Centro de Reabilitação e Readaptação Dr. Henrique Santillo (CRER – Goiânia/GO) e Departamento de Ortopedia e Traumatologia da Faculdade de Medicina da Universidade Federal de Goiás – DOT/FM/UFG, Goiânia, Goiás, GO, Brasil.
Correspondência: Rua 70, 351, apto 302, Jardim Goiás, Goiânia, GO, Brasil. 74810-350. murilodaher@uol.com.br

CC BY

http://dx.doi.org/10.1590/S1808-185120191803212974

Recebido em 24/08/2018 aceito em 18/12/2018

primária da doença.[12,13] Estudos de ligação genética (*linkage*) baseados em famílias identificaram múltiplos *loci* de susceptibilidade.[14,15] Identificaram-se *loci* que implicam em processos biológicos possivelmente relacionados à patogênese da EI, como modelagem axial, formação de cartilagem e assimetrias de crescimento.[7]

Novas informações revelam que o componente genético é determinante no desenvolvimento da EI e que os polimorfismos genéticos estão intrinsicamente relacionados a esta condição.[16] Nas últimas duas décadas, análises de associação genômica em genomas de indivíduos com EI foram realizadas na tentativa de identificar variações genéticas preditoras da doença.[14] Por isso, objetiva-se reunir, através de uma revisão narrativa da literatura, os principais polimorfismos atualmente estudados, fornecendo atualizações no tema que podem auxiliar na elucidação da etiopatogenia da EI e fomentar novas abordagens diagnósticas e terapêuticas na EI.

MATERIAIS E MÉTODOS

Procedeu-se a pesquisa bibliográfica nas bases de dados: Medline, Scielo, Web of Science e revisões sistemáticas da Cochrane. Foram incluídos artigos selecionados a partir de três tipos de estudo: estudos com gêmeos e agregação familiar, estudos com metodologia caso-controle e metanálises; como esta revisão tem o objetivo resgatar os avanços dos estudos do estabelecimento causal entre EI e fatores genéticos, não se estabeleceu data mínima de publicação para a seleção dos trabalhos. Foram utilizados os seguintes descritores: "Adolescent" "Deformity", "Scoliosis", "Spine", "Genetics" e "Polymorphism". Apenas trabalhos que usaram a correlação de genes, variação genética ou polimorfismo genético relacionados à estrutura, ou deformidades relacionadas a gênese da EI, foram incluídos. Artigos repetidos, dissertações, teses, artigos de validação e aqueles que não apresentaram o texto disponível completo foram excluídos. Foram incluídos também trabalhos que apresentavam descrição de alterações estruturais da coluna vertebral diretamente relacionados a mecanismos genéticos candidatos. Verificou-se também suas respectivas referências em busca de artigos adicionais. O trabalho é uma revisão da literatura e não envolve pacientes, portanto não passa por comitê de ética.

RESULTADOS

Foram encontrados 27 trabalhos segundo os critérios de avaliação, sendo oito estudos relevantes com gêmeos e agregação familiar, 15 estudos caso-controle abordando os genes mais relevantes atualmente relacionados: MMP-3, IL-6, gene do colágeno e receptor de vitamina D e de Estrógeno. Por fim quatro metanálises dos mesmos.

DISCUSSÃO

Estudos de associação baseados em populações e abordagens de sequenciamento genético têm identificado numerosos *loci* associados à doença; entretanto, uma falta de modelos animais apropriados tem dificultado o entendimento das origens biológicas da doença.[17] A maioria dos estudos genéticos para a EI do adolescente anteriores a 2010 são baseados em genes candidatos, selecionados a partir de hipóteses geradas por observações clínicas. A maioria desses genes permanece sem confirmação ou com resultados publicados muito variados, dependendo da estruturação do estudo e/ou populações testadas.[14]

Inicialmente se realizaram estudos com gêmeos, que mostraram a preponderância dos fatores genéticos em relação aos fatores ambientais na gênese da deformidade. Posteriormente, estudos caso-controles tentaram identificar os genes e os polimorfismos envolvidos na gênese e progressão da doença.

Estudos com gêmeos e agregação familiar

Estudos com gêmeos e de agregação familiar usualmente são o ponto de partida para que se aprofundem ou não as investigações sobre a influência genética sobre uma determinada doença, uma vez que são capazes de identificar similaridades entre indivíduos de perfil genético próximo. (Tabela 1)

Tabela 1. Lista dos trabalhos com gêmeos e agregação familiar.

Estudo	País
Wynne-Davies, 1968	EUA
Cowell et al., 1970	EUA
Cowell et al., 1972	EUA
Riseborough et al., 1973	EUA
Kesling et al., 1997	EUA
Czeizel et al., 1978	Hungria
Wajchenberg et al., 2005	Brasil
Grauers et al., 2012	Suécia

Wynne-Davies analisou a incidência familiar na EI, relatando que 6,94% dos parentes de primeiro grau, 3,69% dos parentes de segundo grau e 1,55% dos parentes de terceiro grau eram afetados.[18] Cowell, em 1970, avaliou banco de dados com 36 milhões de nomes e construiu linhagens familiares multi-geracionais, demonstrando que 97% dos pacientes com EI adolescente estão relacionados a outras famílias com EI adolescente.[19] Dois anos depois, o mesmo autor avaliou 110 famílias e relatou que 80% dos pacientes com EI adolescente tinham outros membros da família afetados.[20]

Kling, em 1976, analisando uma série de revisões sistemáticas, relatou um índice de concordância de 73% de EI em 37 pares de gêmeos monozigóticos e de 36% em 31 pares de gêmeos dizigóticos.[21]

Também Czeizel e Riseborough observaram maior ocorrência de EI adolescente em parentes de primeiro grau do que na população geral.[22,23] Dados sobre EI em gêmeos na população sueca, em 2012, permitiram estabelecer que 38% dos casos que desenvolveram EI possuíam componente genético familiar.[24]

Em nosso meio, Wajchenberg, analisou a genealogia de 100 famílias brasileiras, que tinham pelo menos um membro com EI adolescente, com curva maior ou igual a 20°, relatou que 33% tinham algum membro com a mesma doença, sendo 5,21% parentes em primeiro grau, 4,54% parentes em segundo grau e 8,97% parentes de terceiro grau.[25]

Estudos casos-controle – avaliação de polimorfismos

A partir dos estudos que confirmaram a preponderância dos fatores genéticos na gênese da EI, fizeram-se necessários estudos casos-controle para a análise dos possíveis polimorfismos associados. Esses polimorfismos foram baseados na observação clínica dos pacientes e das possíveis estruturas relacionadas. Ward K, em 2010, identificou mais de 300 polimorfismos de nucleotídeo único (SNPs) que são estatisticamente relacionados à progressão da curva da EI adolescente. Concluindo pela análise dos estudos de caso-controle que a EI adolescente é uma doença autossômica e poligênica complexa, com padrões de herança dominante, recessivo e codominantes.[26]

Citaremos nesta revisão os polimorfismos genéticos que mais têm sidos estudados. Há grande quantidade de polimorfismos em estudo, dos quais são escassas as informações ou não se tem estudos sistematizados. Revisaremos o gene do colágeno I associado com a estruturação dos componentes do disco intervertebral; o gene da matriz metaloproteinase-3 (MMP-3) que produzem as enzimas capazes de degradar a matriz do disco e genes relacionados à estrutura óssea, sendo eles: os genes do receptor da vitamina D e do estrógeno. (Tabela 2)

MMP-3

As metaloproteinases de matrizes (MMPs), como a MMP-3, são potentes enzimas degradantes de proteoglicano, que tem um papel importante na degeneração dos discos intervertebrais (DIV).[27] Muitos estudos apontam a correlação entre o grau de degeneração histológico e a MMP-3, que tem sido significativamente aumentada em núcleos pulposos (NP) alterados em sua constituição de matriz, e esta alteração tem sido relacionada ao desenvolvimento de condições que propiciem o desenvolvimento de EI.[28-30]

O polimorfismo genético no gene promotor de MMP-3 tem sido relatado como envolvido em regulação da expressão de genes de MMP-3 sendo que certos alelos, como o 5A, têm sido relacionados como fator de risco para a aceleração de mudanças degenerativas no disco lombar.[12,31] Assim, a associação entre

Tabela 2. Lista dos genes candidatos e trabalhos publicados.

Gene candidato	Trabalho	País
MMP-3	Aulisa et al., 2007 [29]	Itália
	Liu et al., 2010 [33]	China
	Mórocz et al., 2011 [30]	Hungria
	Zhao et al., 2016 [31]	China
	Nikolova et al., 2016 [34]	Bulgária
	Sui et al., 2017 [32]	China
IL-6	Aulisa et al., 2007 [29]	Itália
	Liu et al., 2010 [33]	China
	Mórocz et al., 2011 [30]	Hungria
	Nikolova et al., 2015 [35]	Bulgária
	Nikolova et al., 2016 [34]	Bulgária
Colágeno 1	Toktas et al., 2015 [39]	Turquia
	Haller et al., 2016 [40]	EUA
VDR	Suh et al., 2010 [41]	Coreia do Sul
	Toktas et al., 2015 [39]	Turquia
	Yin et al., 2017 [42]	China
Receptor de Estrógeno	Wu et al., 2006 [43]	China
	Janusz et al., 2014 [44]	Polônia
	Nikolova et al., 2015 [35]	Bulgária
	Skibinska et al., 2016 [45]	Polônia

polimorfismos MMP-3 e EI tem sido uma das mais investigadas e uma das quais apresentam a maior quantidade de estudos, entretanto, apesar de estudos mostrarem essa possível ação, não há consenso sobre a relação da MMP-3 com início ou progressão da EI ainda comprovadas.[32,33]

IL-6

Vários mediadores inflamatórios, incluindo interleucina 1 (IL-1) e interleucina 6 (IL-6), têm sido implicados na etiopatogenia do EI.[34,35] A IL6 é um importante mediador de inflamação e possui envolvimento com hérnia de disco lombar. Apesar disso, o exato papel da IL-6 na EI não foi totalmente elucidado.[18] Demonstrou-se que o NP de discos escolióticos respondem a estímulos pró-inflamatórios exógenos, por secreção aumentada de quantidades de IL-6 e outras citocinas pró-inflamatórias.[29,31,34]

Estudos documentam polimorfismos de nucleotídeo único (SNP) no gene da IL-6 tem sido amplamente realizados com a finalidade de estabelecer qual o real papel deste polimorfismo no desbalanço inflamatório e na sua influência na alteração de matriz do DIV. [30,32,36] A hipótese é que esse polimorfismo leva ao desequilíbrio das citocinas pró-inflamatórias e, dessa forma, acelere a inflamação pois de fato a expressão do RNA-m de IL-6 está fortemente correlacionada com o aumento dos níveis de RNA-m da IL-1 beta, fator de necrose tumoral alfa (TNF- α), IL-8, MMP-3, MMP-9 e MMP-12.[37,38]

Colágeno 1

Alterações nos genes codificadores do Colágeno tipo I levariam a um desbalanço da estrutura do DIV, e esta por sua vez alteraria morfologicamente a distribuição de cargas que levaria a curvaturas anormais.[37,39] Estudos têm sido desenvolvidos na intenção de determinar o grau de influência das alterações do colágeno, em especial o do tipo I na determinação das curvaturas presentes na EI, particularmente no ânulo fibroso (AF) onde o colágeno I cria uma rede de fibras que funciona como retentora do NP, que por sua vez contém fibras de colágeno IX reticuladas e fibras de colágeno tipo II para proporcionar estabilidade.[40]

Receptor da vitamina D

1,25-dihidroxivitamina D3 desempenha um papel central no metabolismo esquelético, vinculando-se ao seu receptor nuclear esteroidal, o receptor de vitamina D (VDR). Cerca de 40% da massa esquelética é adquirida durante a puberdade e a vitamina D desempenha um papel importante neste ganho durante a adolescência. Além disso, foi relatado que meninas na puberdade com hipovitaminose D correm o risco de não atingir o máximo de massa óssea desejada para idade, o que sugere que os genes de qualquer componente da via endócrina da vitamina D é *loci* candidato como gene influenciador da formação vertebral.[41]

Pesquisadores avaliaram a associação entre polimorfismos do gene VDR e DMO e sua influência em curvaturas anormais, pois receptores modificados alterariam o metabolismo fisiológico da vitamina D.[42] Contudo os estudos ainda estão sendo desenvolvidos para estabelecer a real ligação entre a massa óssea em meninas com EI e um polimorfismo genético de VDR, o que se tem a favor é a predominância feminina como fator de risco para o desenvolvimento de EI, como já apresentado.[43]

Receptor de estrógeno

Uma das teorias sobre a etiologia da EI está associada à influência potencial de estrogênios e receptores de estrogênio na formação dos DIV, da estrutura das vértebras e na função das células da musculatura paraspinal. Os estrogênios afetam a função do tecido muscular em termos de adaptação ao treinamento de resistência por angiogênese e miogênese.[44]

Além disso, os estrogênios reprimem o remodelamento ósseo e o equilíbrio do controle entre a formação óssea e reabsorção.[45] Foi detectado a expressão de receptor de estrogênio em osteoblastos humanos e osteoclastos, e mutações no gene codificador do receptor de estrogênio causou perda óssea e atraso no crescimento esquelético em seres humanos. A associação entre polimorfismos do gene do receptor de estrogênio e densidade óssea foi relatado por diferentes pesquisadores, porém esta relação não está firmemente estabelecida.[46,47]

Revisões sistemáticas e meta-análises

Através das revisões sistemáticas, foi-se descoberto que a EI tem características hereditárias multifatoriais e múltiplos genes são afetados pelo desenvolvimento da doença. Genes descobertos como ligados à EI incluem SNTG1 em 8q11.22, ESR1 em 6q25.1 e CHD7 em 8q12.1.[3]

Gorman KF et al., identificou, a partir de 50 estudos, 34 estudos sobre genes candidatos (6 *linkage*, 28 associações) e 16 estudos de genoma completo (14 linkage baseado em linhagem, 2 estudos de associação de genoma completo). Os achados envolviam genes relacionados à estrutura de tecido conjuntivo como o do Colágeno tipo I, formação/metabolismo de MMP-3, vias de sinalização inflamatória como IL-6 e vias secundárias como melatonina e vias de guia de axônio. Ressaltando-se que a variabilidade entre os resultados sugeriu heterogeneidade étnica e/ou genética.[14]

Conclui-se que a maior dificuldade na pesquisa de EI é a heterogeneidade fenotípica e genética. Pesquisas genéticas estavam excessivamente representadas por estudos pouco potentes. O uso de modelos biológicos, bem como definições clínicas restritas, podem ajudar a dividir variações e aumentar a potência de estudos para detectar ou confirmar um efeito.[14]

Com o uso de uma meta-análise, Kepler CK, visando detectar se os principais polimorfismos genéticos, os da MMP-3 e IL-6, estão correlacionados com EI adolescente concluiu que, globalmente, não há associação significativa entre o polimorfismo genético IL-6 com risco para EI adolescente. Uma associação significativa foi observada no modelo homozigoto do polimorfismo genético MMP-3 quando se estratificava em populações caucasianas e asiáticas, uma associação positiva foi encontrada na população caucasiana, entretanto, não havia associação significativa na população asiática. Este estudo concluiu que certos genótipos do polimorfismo genético MMP-3 estavam associados com EI adolescente, especialmente na população caucasiana. Entretanto, nenhuma associação significativa foi detectada entre o polimorfismo genético IL-6 e EI do adolescente[31]. Metanálises do envolvimento de VDR e receptores de estrógenos carecem de maiores dados estatísticos para apontarem alguma correlação.

Poucos estudos até hoje aplicaram testes de associação de genoma completo em populações de indivíduos com EI. Isso é primariamente relacionado aos grandes custos deste tipo de teste em grandes populações, que se acredita serem necessárias para a detecção de resultados significativos que poderiam ser aplicados para a população em geral. Isso reflete a verdadeira complexidade da EI. Embora a doença se agregue dentro das famílias, ela não se

segrega claramente como uma doença "mendeliana".[48] Interações genéticas e ambientais podem ser essenciais para expressão da EI; alelos individuais podem variar de um sujeito afetado para outro e podem não ser necessários ou suficientes para serem causadores por natureza. O conhecimento dos mecanismos causais de uma doença genética complexa como a EI é um passo essencial em direção ao desenvolvimento de esforços para aplicação focal/prática do projeto Genoma Humano para com a medicina clínica.[49]

CONCLUSÃO

Sabe-se que a EI é uma doença poligênica e influenciada por diversos genes que codificam proteínas essenciais de suporte à coluna vertebral, não sendo possível determinar precisamente todos os genes envolvidos, porém certos polimorfismos já estão sendo relacionados, como os das metaloproteinases, codificadores do colágeno e de receptores de estrógeno e vitamina D. Dessa forma, o polimorfismo desses genes e sua expressão em tecidos ainda requerem maiores investigações, a fim de propor alvos terapêuticos mais assertivos e que corroborem com a não progressão da doença, pois a identificação de marcadores moleculares com valor diagnóstico e prognóstico podem ser úteis para detecção precoce de crianças com risco de desenvolver EI e para prognóstico, com meios mais seguros para prever o risco de progressão, evitando acompanhamentos, radiografias e tratamentos potencialmente desnecessários e na aplicação de uma terapêutica mais eficaz.

Todos os autores declaram não haver nenhum potencial conflito de interesses referente a este artigo.

CONTRIBUIÇÕES DOS AUTORES: Todos os autores contribuíram individual e significativamente para o desenvolvimento do manuscrito. Os autores RVTF (0000-0003-4822-1526)* E GMA (0000-0002-2446-3750)* realizaram a revisão da literatura e preparo do manuscrito. Os autores NCM (0000-0003-3879-6991)* e MFR(0000-0002-4050-5906)* realizaram a revisão do manuscrito. O autor MTD (0000-0001-9589-5596)* foi o idealizador do estudo e realizou a revisão final do manuscrito e orientação da revisão literária.. *ORCID (*Open Researcher and Contributor ID*).

REFERÊNCIAS

1. Hresko MT. Idiopathic Scoliosis in Adolescents. N Engl J Med. 2013;368(9):834–41.
2. Zhang J, Lou E, Le LH, Hill DL, Raso JV, Wang Y. Automatic Cobb Measurement of Scoliosis Based on Fuzzy Hough Transform with Vertebral Shape Prior. J Digit Imaging. 2009;22(5):463–72.
3. Yaman O, Dalbayrak S. Idiopathic scoliosis. Turk Neurosurg. 2014;24(5):646–57.
4. Wong H-K, Tan K-J. The natural history of adolescent idiopathic scoliosis. Indian J Orthop. 2010;44(1):9-13.
5. Vavruch L, Forsberg D, Dahlström N, Tropp H. Vertebral Axial Asymmetry in Adolescent Idiopathic Scoliosis. Spine Deform. 2017;6(2):112–20.
6. Weinstein SL, Dolan LA, Spratt KF, Peterson KK, Spoonamore MJ, Ponseti IV. Health and Function of Patients With Untreated Idiopathic Scoliosis. JAMA. 2003;289(5):559–67.
7. Boswell CW, Ciruna B. Understanding Idiopathic Scoliosis: A New Zebrafish School of Thought. Trends Genet. 2017;33(3):183–96.
8. Julien C, Gorman KF, Akoume M, Moreau A. Towards a comprehensive diagnostic assay for scoliosis. Per Med. 2013;10(1):97–103.
9. Negrini S, Aulisa A, Aulisa L, Circo A, De Mauroy JDJ, Durmala J, et al. 2011 SOSORT guidelines: Orthopaedic and Rehabilitation Treatment of Idiopathic Scoliosis During Growth. Scoliosis. 2012;7:3.
10. Schlösser TPC, Van Der Heijden GJMG, Versteeg AL, Castelein RM. How "idiopathic" is adolescent idiopathic scoliosis? A systematic review on associated abnormalities. PLoS One. 2014;9(5):e97461.
11. Cheng JC, Castelein RM, Chu WC, Danielsson AJ, Dobbs MB, Grivas TB, et al. Adolescent idiopathic scoliosis. Nat Rev Dis Prim. 2015;1:15030.
12. Grauers A, Einarsdottir E, Gerdhem P. Genetics and pathogenesis of idiopathic scoliosis. Scoliosis Spinal Disord. 2016;11:45.
13. Olbertz CMCA, De Gauzy JS, De Albuquerque PCVC, Accadbled F, De Albuquerque PEMC, Aguiar JDLA. Concordance for curve type in idiopathic scoliosis among family members. Acta Ortop Bras. 2017;25(3):90–4.
14. Gorman KF, Julien C, Moreau A. The genetic epidemiology of idiopathic scoliosis. Eur Spine J. 2012;21(10):1905–19.
15. Ogilvie JW. Update on prognostic genetic testing in adolescent idiopathic scoliosis (AIS). J Pediatr Orthop. 2011;31(1 Suppl):S46–8.
16. Ikegawa S. Genomic study of adolescent idiopathic scoliosis in Japan. Scoliosis Spinal Disord. 2016;11:5.
17. Yeramaneni S, Robinson C, Hostin R. Impact of spine surgery complications on costs associated with management of adult spinal deformity. Curr Rev Musculoskelet Med. 2016;9(3):327–32.
18. Wynne-Davies R. Familial (idiopathic) scoliosis. A family survey. J Bone Joint Surg Br. 1968;50(1):24–30.
19. Cowell HR. Genetic aspects of orthopedic diseases.Clin Orthop Relat Res. 1975;(107):36-47.
20. Cowell HR, Hall JN, McEwen GD. Genetic Aspects of Idiopathic Scoliosis: A Nicholas Andry Award Essay. Clin Orthop Relat Res. 1972;86:121–31.
21. Kling TF. Point of View: Scoliosis in Twins: A Meta-analysis of the Literature and Report of Six Cases. Spine (Phila Pa 1976). 1997;22(17):2009-14.
22. Czeizel A, Bellyei A, Barta O, Magda T, Molnár L. Genetics of adolescent idiopathic scoliosis. J Med Genet. 1978;15(6):424–7.
23. Riseborough EJ, Wynne-Davies R. A Genetic Survey of Idiopathic Scoliosis in Boston, Massachusetts. J Bone Jt Surg Br. 1973;55(5):974–82.
24. Grauers A, Rahman I, Gerdhem P. Heritability of scoliosis. Eur Spine J. 2012;21(6):1069–74.
25. Wajchenberg M, Martins DE, Puertas EB. Aspectos genéticos da escoliose idiopática do adolescente. Coluna/ Columna. 2012;11(3):234–6.
26. Ward K, Ogilvie J, Argyle V, Nelson L, Meade M, Braun J, et al. Polygenic inheritance of adolescent idiopathic scoliosis: A study of extended families in Utah. Am J Med Genet Part A. 2010;152A(5):1178–88.
27. Shu CC, Melrose J. The adolescent idiopathic scoliotic IVD displays advanced aggrecanolysis and a glycosaminoglycan composition similar to that of aged human and ovine IVDs. Eur Spine J. 2018;27(9):2102-13.
28. Eser B, Eser O, Yuksel Y, Aksit H, Karavelioglu E, Tosun M, et al. Effects of MMP-1 and MMP-3 gene polymorphisms on gene expression and protein level in lumbar disc herniation. Genet Mol Res. 2016;15(3):1–10.
29. Aulisa L, Papaleo P, Pola E, Angelini F, Aulisa AG, Tamburrelli FC, et al. Association between IL-6 and MMP-3 gene polymorphisms and adolescent idiopathic scoliosis: a case-control study. Spine (Phila Pa 1976). 2007;32(24):2700–2.
30. Mórocz M, Czibula Á, Grózer ZB, Szécsényi A, Álmos PZ, Raskó I, et al. Association Study of BMP4, IL6, Leptin, MMP3, and MTNR1B Gene Promoter Polymorphisms and Adolescent Idiopathic Scoliosis. Spine (Phila Pa 1976). 2011;36(2):E123–30.
31. Zhao J, Yang M, Li M. Association of IL-6 and MMP-3 gene polymorphisms with susceptibility to adolescent idiopathic scoliosis: a meta-analysis. J Genet. 2016;95(3):573–9.
32. Sui W, Yang J, Huang Z, Wang Q, Fan H, Deng Y. Polymorphisms in promoter regions of MMP-3 and IL-6 genes are not associated to adolescent idiopathic scoliosis (AIS) gender bias. J Back Musculoskelet Rehabil. 2017;30(3):559–63.
33. Liu Z, Tang NLS, Cao X-B, Liu W-J, Qiu X-S, Cheng JCY, et al. Lack of association between the promoter polymorphisms of MMP-3 and IL-6 genes and adolescent idiopathic scoliosis: a case-control study in a Chinese Han population. Spine (Phila Pa 1976). 2010;35(18):1701–5.
34. Nikolova ST, Yablanski VT, Vlaev EN, Stokov LD, Savov AS, Kremensky IM, et al. Association Between IL-6 and MMP3 Common Genetic Polymorphisms and Idiopathic Scoliosis in Bulgarian Patients. Spine (Phila Pa 1976). 2016;41(9):785–91.
35. Nikolova S, Dikova M, Dikov D, Djerov A, Dzhebir G, Atanasov V, et al. Role of the IL-6 gene in the etiopathogenesis of idiopathic scoliosis. Anal Cell Pathol. 2015;2015:5–9.
36. Wang S, Rui Y, Lu J, Wang C. Cell and molecular biology of intervertebral disc degeneration: Current understanding and implications for potential therapeutic strategies. Cell Prolif. 2014;47(5):381–90.
37. Kepler CK, Ponnappan RK, Tannoury CA, Risbud MV, Anderson DG. The molecular basis of intervertebral disc degeneration. Spine J. 2013;13(3):318–30.
38. Johnson ZI, Schoepflin ZR, Choi H, Shapiro IM, Risbud MV. Disc in flames: Roles of TNF-α and IL-1β in intervertebral disc degeneration. Eur Cells Mater. 2015;30:104–16.
39. Toktaş ZO, Ekşi MŞ, Yılmaz B, Demir MK, Özgen S, Kılıç T, et al. Association of collagen I, IX and vitamin D receptor gene polymorphisms with radiological severity of intervertebral disc degeneration in Southern European Ancestor. Eur Spine J. 2015;24(11):2432–41.
40. Haller G, Alvarado D, Mccall K, Yang P, Cruchaga C, Harms M, et al. A polygenic burden of rare variants across extracellular matrix genes among individuals with adolescent idiopathic scoliosis. Hum Mol Genet. 2016;25(1):202–9.
41. Yin X, Wang H, Guo J, Zhang L, Zhang Y, Li L, et al. Association of vitamin D receptor BsmI rs1544410 and ApaI rs7975232 polymorphisms with susceptibility to adolescent idiopathic scoliosis. Medicine (Baltimore). 2018;97(2):e9627.
42. Wang Y, Cui ZQ, Luo TB, Liu L. Correlations of VDR and VDBP genetic polymorphisms with susceptibility to adolescent idiopathic scoliosis and efficacy of brace treatment. Genomics. 2016;108(5–6):194–200.
43. Suh KT, Eun I-S, Lee JS. Polymorphism in vitamin D receptor is associated with bone mineral density in patients with adolescent idiopathic scoliosis. Eur Spine J. 2010;19(9):1545–50.
44. Skibinska I, Tomaszewski M, Andrusiewicz M, Urbaniak P, Czarnecka-Klos R, Shadi M, et al. Expression of estrogen receptor coactivator proline-, glutamic acid- and leucine-rich protein 1 within paraspinal muscles in adolescents with idiopathic scoliosis. PLoS One. 2016;11(4):e0152286.
45. Zamecnik J, Krskova L, Hacek J, Stetkarova I, Krbec M. Etiopathogenesis of adolescent idiopathic scoliosis: Expression of melatonin receptors 1A/1B, calmodulin and estrogen receptor 2 in deep paravertebral muscles revisited. Mol Med Rep. 2016;14(6):5719–24.
46. Wu J, Qiu Y, Zhang L, Sun Q, Qiu X, He Y. Association of Estrogen Receptor Gene Polymorphisms With Susceptibility to Adolescent Idiopathic Scoliosis. Spine (Phila Pa 1976). 2006;31(10):1131–6.
47. Janusz P, Kotwicka M, Andrusiewicz M, Czaprowski D, Czubak J, Kotwicki T. Estrogen receptors genes polymorphisms and age at menarche in idiopathic scoliosis. BMC Musculoskelet Disord. 2014;15:383.
48. Luk KDK, Lee CF, Cheung KMC, Cheng JCY, Ng BKW, Lam TP, et al. Clinical effectiveness of school screening for adolescent idiopathic scoliosis: a large population-based retrospective cohort study. Spine (Phila Pa 1976). 2010;35(17):1607–14.
49. Miller NH. Idiopathic scoliosis: Cracking the genetic code and what does it mean? J Pediatr Orthop. 2011;31(1 Suppl):49–52.

SURGERY FOR ADULT SPINAL SCOLIOSIS: DO THE BENEFITS OUTWEIGH THE RISKS?

CIRURGIA EM ADULTOS COM ESCOLIOSE: OS BENEFÍCIOS SÃO MAIORES QUE OS RISCOS?

CIRUGÍA PARA LA ESCOLIOSIS ESPINAL EN ADULTOS: ¿LOS BENEFICIOS SON SUPERIORES A LOS RIESGOS?

Jeferson Dedéa,[1] Alisson Roberto Teles,[2] Asdrubal Falavigna[3]

1. Universidade de Caxias do Sul – UCS, Laboratory for Clinical Studies and Basic Models in Spinal Cord Pathologies, Caxias do Sul, RS, Brazil.
2. McGill University – UMG, Neurosurgery Department, Montreal, QC, Canada.
3. Universidade de Caxias do Sul – UCS, Postgraduate Program in Health Sciences, Caxias do Sul, RS, Brazil.

ABSTRACT

Around 6% of the elderly population over 65 years of age are affected by adult spinal deformity (ASD). The increasing prevalence of ASD with aging has prompted discussion regarding the use of various techniques for its treatment, such as surgery and conservative treatment. The objective of this study is to investigate whether surgical treatment demonstrates significant benefits as compared to conservative treatment. A literature review was conducted, focusing on the most relevant papers on the topic published in the last five years. Surgical treatment, which costs an average of US$ 99,114 per procedure, enables almost instant improvement of the pain and disability of ASD. The rate of perioperative complications in ASD is approximately 7.5%, and the average improvement in back pain is 6.2 times higher in the surgical approach than in conservative treatment. In addition, the use of modern operative techniques, such as minimally invasive surgery (MIS), reduces the complications and greatly improves patients' quality of life, compared to open surgery. Therefore, the expected benefits of surgical treatment meets the patient's expectations by eliminating the pain caused by ASD. Although surgical treatment has a higher cost and a greater risk of complications, the use of minimally invasive techniques give the ASD patient a better quality of life. ***Level of evidence III; Non-Systematic Review.***

Keywords: Spinal Diseases; Treatment; Costs and Cost Analysis; Quality of Life; Surgery; Conservative Treatment.

RESUMO

Adultos com deformidade na coluna (ASD) representam cerca de 6% da população idosa com mais de 65 anos de idade. Assim, a crescente prevalência da doença com o envelhecimento leva à uma discussão sobre o uso de várias técnicas para tratar ASD, como cirurgia e tratamento conservador. O objetivo deste estudo é verificar se os benefícios do tratamento cirúrgico mostram melhora significativa em relação ao tratamento conservador. Foi realizada uma revisão da literatura dos trabalhos mais relevantes dos últimos 5 anos, que eram pertinentes ao tema do presente estudo. Com um custo médio de US$ 99,114 por procedimento, o tratamento cirúrgico permite a melhora instantânea da dor e da incapacidade causada aos ASD e apresenta uma taxa de complicações perioperatórias de aproximadamente 7.5% . A média de melhora na dor nas costas é 6.2 vezes maior na abordagem cirúrgica do que o apresentado pelo tratamento conservador. Além disso, o uso de modernas técnicas operatórias, como a cirurgia minimamente invasiva (MIS), que permite a diminuição das complicações e uma melhora muito superior na qualidade de vida, diferentemente da cirurgia aberta. Assim, o ganho esperado com o tratamento cirúrgico atende as expectativas do paciente ao eliminar o processo doloroso nos ASD. A escolha pelo tratamento cirúrgico, apesar de apresentar um custo mais elevado e um maior risco de complicações, e o uso de técnicas minimamente invasivas, permitem ao paciente ASD uma melhor qualidade de vida. ***Nível de evidência III; Revisão não Sistemática.***

Descritores: *Doenças da Coluna Vertebral; Tratamento; Custos* e Análise de Custo*; Qualidade de Vida; Cirurgia; Tratamento Conservador.*

RESUMEN

Alrededor del 6% de las personas mayores de 65 años de edad se ven afectadas por la deformidad espinal adulta (DEA). La creciente prevalencia de DEA con el envejecimiento ha impulsado la discusión sobre el uso de diversas técnicas para su tratamiento, como la cirugía y el tratamiento conservador. El objetivo de este estudio es investigar si el tratamiento quirúrgico demuestra beneficios significativos en comparación con el tratamiento conservador. Una revisión de la literatura, centrada en los artículos más *relevantes se llevó a cabo en los últimos cinco años. Con un costo promedio de US$ 99.114, el tratamiento quirúrgico permite una mejora casi instantánea del dolor y la discapacidad de de DEA. La tasa de complicaciones perioperatorias la DEA es aproximadamente del 7,5%, y la mejoría promedio en el dolor de espalda es 6,2 veces mayor en el tratamiento quirúrgico que en el tratamiento conservador. Además, el uso de técnicas quirúrgicas modernas, como cirugía mínimamente invasiva (CMI) reduce las complicaciones y mejora en gran medida la calidad de vida de los pacientes en comparación con la cirugía abierta. Por lo tanto, los beneficios esperados del tratamiento quirúrgico cumplen con las expectativas del paciente al eliminar el dolor causado por la DEA. Aunque el tratamiento quirúrgico tiene un costo más elevado y un mayor riesgo de complicaciones, el uso de técnicas mínimamente invasivas permite que el paciente con DEA tenga una mejor calidad de vida.* ***Nivel de evidencia III; Revisión no Sistemática.***

Descriptores: *Enfermedades de la Columna Vertebral; Tratamiento; Costos y Análisis de Costo; Calidad de Vida; Cirugía; Tratamiento Conservador.*

Work conducted at Universidade de Caxias do Sul, RS, Brazil.
Correspondence: Asdrubal Falavigna. Rua General Arcy da Rocha Nóbrega, 401/602, Caxias do Sul, RS, Brasil. 95040-290. asdrubalmd@gmail.com

CC BY

http://dx.doi.org/10.1590/S1808-185120191803187303

Received on 10/31/2017 accepted on 02/27/2019

INTRODUCTION

With global population aging, there has been an increase in age-related spinal disorders. It is estimated that by 2050, there will be about 379 million people aged over 80, as compared to 69 million in 2000.[1] But this greater longevity is also resulting in a higher incidence of chronic diseases. In adult spinal deformity (ASD) patients, the aging spine undergoes a degenerative process, with symptoms ranging from severe pain to lack of capacity for persistent movement, as well as confusion and functional loss.[2] ASD therefore impacts on quality of life. The mean age at which the incidence of ASD begins to increase is 50.4 years, placing it at the same level as other chronic diseases, such as cancer.

The prevalence of ASD in the North American population aged over 65 increased from 12.5 million (10%) in 1990 to 47.7 million (15%) in 2015, and this figure is expected to increase to 91.5 million (23%) by 2060.[3] Another point to look at in this In this context, surgical intervention has doubled in the last decade, according to the US Nationwide Inpatient Sample database. The cost of treatment is considered high; an estimated annual US$ 80.3 billion, which is comparable to the US$89 billion spent on the treatment of cancer.[4]

The prevalence of ASD in adults over 50 years of age is approximately 6%. Treatment is initially conservative, but the effectiveness of such methods is not fully understood in the literature. Once extensive attempts at conservative treatments have failed, surgery is used, aiming to decompress neural elements and restore sagittal and coronal balance, with more predictable outcomes.[5] This study is a review of the literature published in the last few years that shows the marked benefits of surgical treatment for ASD over conservative treatment.

METHODS

This is a non-systematic review of the literature published in the last five years, using the PubMed database and the search terms spinal deformity, treatment, cost, quality of life, surgery, conservative technique. We analyzed prospective and retrospective clinical studies with full text, in English, published between January 2012 and September 2016. At the end of the analysis, 49 articles were identified as the most relevant studies for the proposed objective.

RESULTS

The literature review found that non-surgical treatment had a lower cost (US$9,704) than surgical treatment (US$42,383). However, surgical treatment presented better performance in terms of remission of pain after two years of follow-up (73.2%). The rates of complications varied from 9.52% to 81.52%. Minimally invasive surgery in adult deformity had lower complication rates when compared to the open approach (22.9% vs. 41.2%). The costs of surgery for adult scoliosis has increased from US$103,143 to US$126,323 in the last five years. The population has increased by 20% over a 10-year period. Decision-making on adult spine deformity has become more complex, not only because of the costs and rates of complications, but also due to the presence of some degree of spinal deformity in approximately 68% of the population aged over 60 years.

DISCUSSION

Spinal surgery for ASD provides the patient with considerable gains in quality of life. On the other hand, the costs of surgery are high. Thus, the treatment options for patients with spinal deformities may include surgical and/or conservative treatment, depending on the degree of spinal deformity. However, like any invasive procedure, the surgery can lead to complications. Modern techniques have been developed to reduce the impact of open surgery. These include minimally invasive surgery (MIS), which proposes lower rates of complications combined with a shorter recovery time. Although MIS presents considerable benefits, the decision between treatment options should take into account the improvements in patients' quality of life, bearing in mind that the choice between surgical and conservative treatment entails different costs and different benefits.

Comparative-Effectiveness: Surgery versus Conservative Care

In the last decade, the cost of treating spinal deformities has increased. Over a 2-year period, the estimated cost of non-surgical treatment ranged from US$9,704 in symptomatic patients to US$14,022 in incapacitated patients. An overview of conservative treatment estimates that approximately 30% of patients reported pain relief after 2 years of nonoperative care, while 50% of those who had not reported pain previously began, after 2 years, to notice the recurrence of pain, and 27% of patients presented a new onset of pain during this same period. Teles et al.[6] show that there is a better effect size of surgery compared to conservative treatment, with greater benefits. (Figure 1) In contrast to surgical treatment for ASD, patients had a 6.4-fold improvement in back pain, and an approximately 3.0-fold improvement in leg pain.[7] This differs from the results for ASD patients who have undergone conservative treatment and continued to have back and leg pain, or in whom the pain even became worse. In addition, in order to distinguish between the best and worst outcomes of surgical treatment, the patient's state of mental health should be evaluated, because around 25% of patients are also diagnosed with a depressive condition that can impact on the preparation for surgery. Depression is associated with a higher rate of complications, since repeated failures of conservative treatment generally lead to reduced quality of life for the patient.[8]

Although surgical costs were higher, ranging from an average of US$42,383 to US$217,717, and an average operating time of 410.71 minutes, ranging from 327 minutes to 504 minutes, the average loss of estimated quality of life achieved with this treatment method was high. Traditionally, a cost of US$100,000/QALY (quality-adjusted life year) was widely accepted for this effective intervention.[9] The number of patients who achieved positive results from surgery had increased from 41% to 73.2% in the period from 2008 to 2013. Patients with ASD demonstrated a more substantial gain in quality of life following surgical treatment, whereas conservative treatment generally did not improve the pain or levels of disability.[10] One technique that clearly demonstrated increased efficacy of the surgical approach in ASD patients was minimally invasive surgery (MIS). The most frequent uses of MIS in spinal surgery are to reduce intraoperative complications, compared to the open technique, and to present better clinical results.[11] In order to ensure consistent improvement after surgical treatment, the use of the Core Outcome Measures Index for the back (COMI-back) is recommended as an instrument for evaluating the results. Using this instrument, the evaluation of recurrence of the main problems, such as pain, disability, loss of function and loss of quality of life, showed a significant difference between the two types of treatment, demonstrating that surgical treatment brings great benefits for ASD patients.[12]

Complications

The forecast US population growth for the period 2010 to 2050 will inevitably lead to an increase in the prevalence of ASD. This, in turn, will result in an increase in surgical treatment. It is estimated

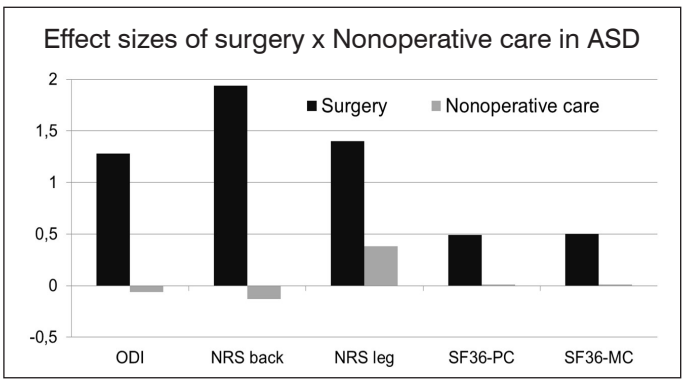

Figure 1. Effect size of surgery and nonoperative care in different health-related quality of life measures for adult spinal deformity.

that the complications resulting from this procedure range from 13.8% to 41%.[13] Thus, readmissions of patients due to complications generate a high cost, estimated at US$41 billion, compared with other surgical specialties. The risks of readmission are associated with the perioperative period, with an estimated readmission rate of 7.5% in ASD patients.[14] Teles et al.,[6] demonstrated a wide variation in complication rates, ranging from 9.52% to 81.52%. (Figure 2)

Spinal surgery presented a rate of complications of 41.2%. Of these, about 16.5% required revision surgery, with 15% occurring within six weeks, 38% between six weeks to one year, and 48% between one and two years. The surgical reassessment rate ranged from 10% to 25%. Moreover, after revision surgery, it was estimated that 17.5% of patients had an infection.[15] The most common complications found after surgical treatment of ASD were malposition of the screw, neurological deficit, cardiopulmonary problems, and infections, which together made up about 88% of all types of adverse events caused by this kind of approach.[16] Depending on the complexity of the surgical procedure, there was an increased risk of infection that can lead to a further stay of between one to 3.8 days in the ICU. Likewise, infections resulting from orthopedic procedures to correct this pathology resulted in increased ICU stay rates of up to 9.5 days, at an increased cost of US$15,129 per admission.[17]

The most common type of complication was related to the screw implantation, with surgical reintervention rates ranging from 31.7% to 52.6%. Another common adverse event was stem rupture, with 47%. In the radiographic findings, proximal junction kyphosis (PJK) was the most frequent incident comorbidity (54.5%), followed by pseudoarthrosis (11.4%). In addition, the incidence of complications may be higher in patients submitted to a previous intervention (53.3%) than in those who have never undergone any invasive procedure (37.9%).[18] Another factor that may influence complications is age, with patients older than 60 years presenting a 50% risk of complications. A mortality rate of 0.85% was reported, predominantly among the elderly population.[19] The average risk for new operations performed within 6 years of the first surgery was 44%, and 1 in 4 patients have a higher risk of requiring a new procedure within 2 years after the first surgery. The overall survival rate of elderly patients undergoing surgical treatment was 78% at 12 months, 74% at 24 months, 71% at 36 months and 56% at 70 months.[20]

Although ASD surgery is complex and involves risks, it is able to restore neurological function in patients with neurological deficit.[21] In one study, the incidence of neurological complications was 17.6%. Of these, neurological complications of surgery were estimated at 13.7%, compared to 5% in patients treated conservatively. The most common complications were radiculopathy (30%), motor deficit (22%), changes in mental status (12%), and sensory deficit (12%). Revisions and interbody mergers were associated with an increased risk of neurological complications, while decompression and osteotomy did not increase the risk of neurological complications.[22] The most commonly used pathway were posterior to the thoracic and lumbar spine, but often, the most common approach routes were anterior and lateral, which are usually associated with complications of the femoral nerve and lumbar plexus. Patient selection, surgical technique, and intraoperative neuronal monitoring reduced the incidence of complications and optimized the outcomes.[23]

The Role of Minimally Invasive Surgery in Adult Scoliosis

MIS is a spinal surgery technique that is at the forefront of innovations. Not only is this intervention performed through a smaller incision, but it also reduces the morbidity associated with traditional open surgery. Correction of ASD using this new approach reduces postoperative risks and consequently, recovery time. Thus, the benefits of MIS make it much more attractive for both patient and surgeon.[24] This MIS technique can be performed alone or in combination, and each category can be classified according to the degree of invasiveness. The categories include MIS decompression, circumferential MIS (cMIS) and MIS + open surgery (hybrid). The MIS technique reduces blood loss and allows earlier mobilization compared to open surgery. The main complications of MIS are pulmonary embolism, myocardial infarction, and new neurological deficits.[25]

The postoperative recovery period after MIS is much shorter, making it more suitable for elderly patients. The MCID (minimal clinically important difference) suggests that MIS benefits elderly people with ASD.[26] Comparison between open versus minimally invasive surgery depends on the best results obtained. In open surgery, the improvement is 36 points (on a decreasing scale of 43 to 7), while for minimally invasive surgery, the improvement is 46 points (on a scale of 58 to 12). These data allow the surgeon to choose the technique to be used.[27] In this aspect, ASD surgery is associated with a significant risk of complications, confronting both types of surgical approach to cMIC and Hybrid (HYB). cMIC presented few cases with complications because the technique is less invasive. In contrast, HYB had an average of 1.6 more comorbidities than cMIC.[28]

ASD is associated with lumbar disc degeneration, leading to

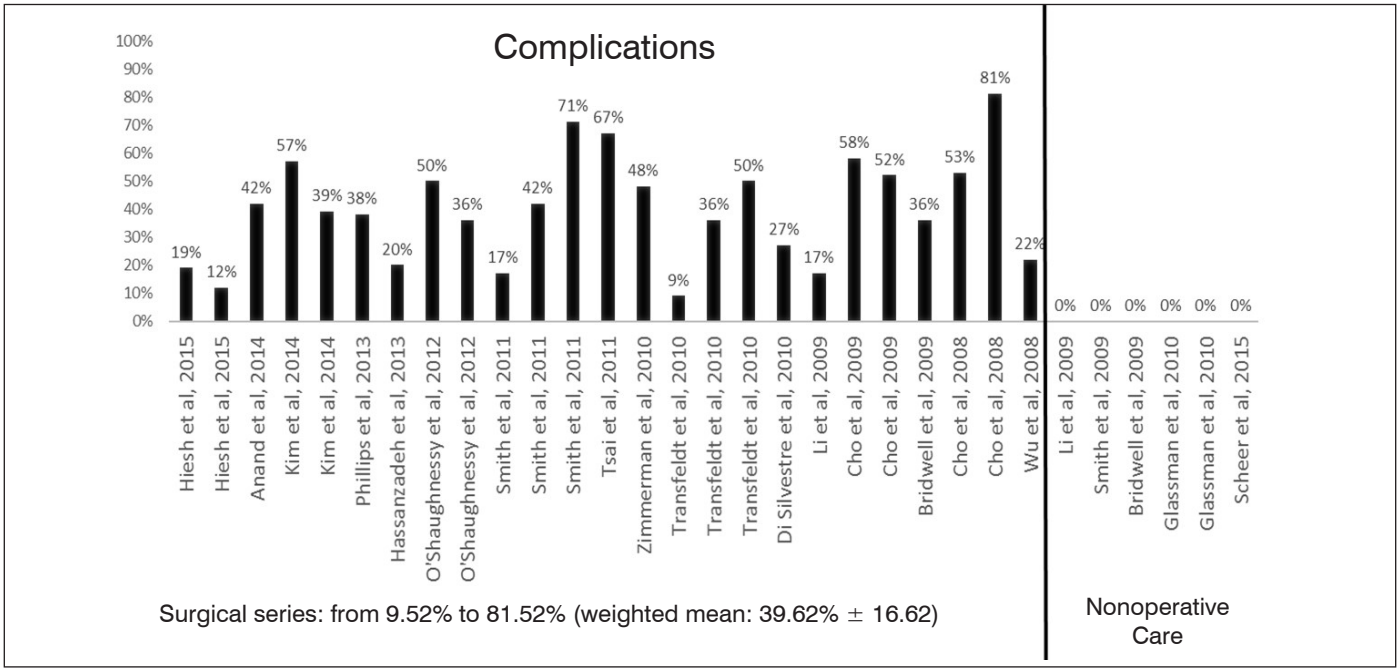

Figure 2. Complication Rates in ASD.

misalignment in the sagittal plane, the coronal plane, or often a combination of both. Patients undergoing MIS have a low hospitalization cost and a shorter hospitalization time, with greater durability and effectiveness. However, there is resistance to the use of another technique used in the surgical treatment of ASD: lateral interbody fusion (LIF) combined with posterior opening (OP). LIF + OP surgery has a moderately severe strategic effect on ASD, but presents a higher implant cost. However the advantages of HYB are superior to LIF + OP, with faster recovery and greater relief of back pain and disability.[29] Another problem associated with ASD patients is PJK, which is treated as one of the main potential complications. Comparing cMIS and HYB, it was found that the rate of PJK and reoperation due to PJK was lower using cMIS than HYB. MIS therefore reduces the damage caused by the placement of the screws, since it is a less invasive technique.[30]

Extreme lateral interface fusion (XLIF) is a new technique designed to ensure greater safety, as well as having a better outcome in octogenarian patients. A classification was proposed to help choose the surgical strategy for the use of XLIF in adults with scoliosis. The classification corresponds to the degree of deformity, type I being used for nerve decompression, type II for disk limitation, type III for severe coronal deformity, and type IV for sagittal disequilibrium.[31] Minimally invasive spinal deformity surgery (MISDEF) is an algorithm that allows the surgeon to make a rational choice between open surgery or MIS. It is divided into three classes. Class I is used for MIS decompression surgery. In Class II MIS, surgery is used for decompression and interbody fusion. Class III is used for open surgery with more or less extensive thoracic spinal fusion osteotomy.[32] The results of using the XLIF technique showed 93% short-term pain relief, and 95% of the patients returned to normal activities within an average of 8.4 months. In the long term (4.7 years), the satisfaction level was 75%, with 64% of patients achieving pain relief and 56% returning to their normal activities. These results suggest that the XLIF technique is a feasible option for the treatment of ASD patients, and should be taken into account by the surgeon.[33]

MIS has relatively few complications, with an estimated average complication rate of 22.9%. This is considered low compared to the complication rates of open surgery for ASD, which range from 40% to 86%.[34] In addition, it was observed that the mean surgical time for the previous procedure is estimated at 4 hours and for the posterior procedure, around 3.9 hours, with low blood loss estimated at 2.1 L, and an average hospitalization time of 20.7 days. Thus, MIS is more effective than open surgery, and consequently improves the patient's clinical condition.[35]

Cost-Utility of Surgery for Adult Scoliosis

Per capita health costs in the United States have increased considerably over the years, consuming around 17% of the gross domestic product in 2013 compared to 13% in 2000. This increase is closely linked to advances in technology, which have increased the efficiency of procedures in general.[36] Teles et al. presented a data set of patients with spinal deformity.[6] The prevalence of adults with scoliosis ranges from 1.4% to 32% in the general US population, and 68% in the elderly population. Over the past decade, the costs of ASD treatment have increased more than 16-fold, from US$56 million to US$958 million. Individual costs, including complications and surgical revisions, are US$269,807 and US$391,889 for MIS and open surgery, respectively.[37] The cost of revision surgery is a noteworthy factor in relation to Proximal Junctional Failure (PJF) following thoracolumbar fusion in ASD. It is estimated that about US$55,547 is directly spent on surgical reintervention per patient.[38]

A comparison of conservative treatment versus surgical treatment shows cost differences. Conservative treatment costs US$14,022, while the cost of surgical intervention is higher, around US$ 35,897 for spinal decompression alone.[39] Surgical treatment of ASD is cost effective, presenting a significant improvement in pain for a period of time. Despite having a higher cost, the surgical approach in ASD gives a better prognosis for these patients.[40] The increase in patients with a primary diagnosis of deformity increased from 675,470 in 2000 to 813,849 in 2010 corresponding to a 20% increase. Moreover, rising costs quadrupled over the same period, from US$344 million to US$1.7 billion. As a result of this increase, an investigation into the costs of conservative treatment found that the average cost, after two years, is US$10,815. In relation to the degree of symptoms, the specific average was US$9,704 for patients who presented few symptoms, US$11,116 for those with an average number of symptoms, and US$14,022 for those with a greater number of symptoms. This is different from the costs involved in surgery, which in adolescents with idiopathic scoliosis, is US$32,836. However, it is not possible to determine how many patients will require surgical treatment, since the surgical approaches reduce the symptoms almost immediately, compared to non-invasive treatment, leading to a significant gain in ASD patients' quality of life.[41]

A statistical analysis conducted in recent years has shown that hospital costs on the surgical treatment of patients with ASD have increased considerably. Over a 5-year period the average cost was US$103,143 for the first year, US$111,807 for the second year, US$115,190 for the third year, US$121,229 for the fourth year, and US$126,323 for the fifth year. Surgery represents the highest cost of hospitals, around 59%.[42] ASD surgery is performed for a variety of reasons. Categorization of the diagnosis allows us to predict and analyze the surgical cost. The patient's age and comorbidities and the severity of the disease are variables that influence the surgical decision. However, the cost of medical treatment is still a critical component in the choice of intervention technique.[43] Therefore, ASD patients benefit more from surgical treatment than from conservative treatment. This is because despite its lower cost, non-invasive treatment does not have a positive impact in terms of improving patients' quality of life, since this type of intervention does not give a better prognosis, and surgery is necessary to reduce the pain.[44]

Shared-Decision Making in Adult Spinal Deformity

Surgical decision-making in patients with ASD is a complex process that has recently raised ethical considerations. The reasons against the surgical approach are related to the fact that approximately 68% of individuals over 60 years old present some degree of deformity in the spine, and with population aging, this incidence will increase still further. Another factor that negatively affects the surgical approach are the complications, which range from 30% to 75%, and the high mortality rate of 4%.[45] These data may discourage decision-making because they do not take into account the most important aspect, the patient's quality of life. Thus, the benefits associated with surgery far outweigh the risks and costs, because surgical intervention is aimed at correcting the defect, leading to better health and longer pain-free survival.[46] Elderly patients (65-85 years) have a higher incidence of ASD, therefore they present greater disability, and more pain in the lower limbs compared to young people (25-44 years). However, it should be emphasized that elderly patients present a higher risk of complications than young patients.[47]

Interventions that can be addressed in patients with ASD involve the choice between conservative treatment or surgical treatment. The purposes of surgery include patient safety, decompression of neural elements, realignment of the spine, and lasting results, but it involves risks and costs. Although the cost of the intervention is greater compared to conservative treatment, the cost-benefit and quality-of-life gains are evident through the effective development of the surgical technique, which limits expenditure by reducing complications.[48] Consent is extremely important, and favors decision--making between the patient and the doctor. This process helps the patient to be better prepared in terms of expectations of the surgical treatment and satisfaction with the outcome. In one study, it was observed that after explaining the risks involved in ASD surgery, only 45% of the information was retained by the patient immediately after the conversation. After one year, the level of retained information dropped to 18%. It was observed that even after having had the risks of surgery explained to them, patients who presented complications as a result of the surgery demonstrated, during the interview with the doctor, great dissatisfaction with the surgery and

with the surgeon. Therefore, the technique and the possible risks involved in the surgical treatment should be clearly discussed with the patient in advance.[49]

CONCLUSIONS AND IMPLICATIONS FOR FUTURE RESEARCH

Through a review of the literature published in the past five years, this study has shown that the benefits of surgical treatment in ASD far outweigh those of conservative treatment. Despite the potential complications, such as neurological deficit, the surgical approach substantially improves patients' levels of pain. The decision to perform invasive surgery in ASD demonstrates the effectiveness of the technique that has undergone continual advances, providing better remission of pain soon after the scoliosis correction procedure. Improvement in the technologies used in the surgery, such as MIS and XLIF, minimally invasive techniques that promote well-being and patient safety, have led to a lower rate of complications. Despite presenting a higher cost than conservative treatment, surgery aims at the well-being of patients with spinal deformities, favoring a return to normal activities after the procedure. Therefore, further research is necessary, to gather data on patient safety, means of reducing the cost of surgical techniques, and techniques to reduce postoperative complications.

All authors declare no potential conflict of interest related to this article.

CONTRIBUTION OF THE AUTHORS: Each author made significant individual contributions to this manuscript. JD (0000-0001-7364-7065)* and ART (0000-0003-2169-8156)* were the main contributors in the preparation of the manuscript. JD (0000-0001-7364-7065)*, ART (0000-0003-2169-8156)* and AF (0000-0002-0016-3198)* carried out the bibliographic research and revision of the manuscript, and contributed to the intellectual concept of the study. *ORCID (Open Researcher and Contributor ID).

REFERENCES

1. Fehlings MG, Tetreault L, Nater A, et al. The Aging of the Global Population: The Changing Epidemiology of Disease and Spinal Disorders. Neurosurgery. 2015;77(Suppl 4):S1-5.
2. Bess S, Line B, Fu KM, McCarthy I, Lafage V, Schwab F, et al. The Health Impact of Symptomatic Adult Spinal Deformity: Comparison of Deformity Types to United States Population Norms and Chronic Diseases. Spine (Phila Pa 1976). 2016;41(3):224-33.
3. Ailon T, Smith JS, Shaffrey CI, Lenke LG, Brodke D, Harrop JS, et al. Degenerative Spinal Deformity. Neurosurgery. 2015;77(Suppl 4):S75-91.
4. Pellise F, Vila-Casademunt A, Ferrer M, Domingo-Sàbat M, Bagó J, Pérez-GruesoFJ, et al. Impact on health related quality of life of adult spinal deformity (ASD) compared with other chronic conditions. Eur Spine J. 2015;24(1):3-11.
5. Youssef JA, Orndorff DO, Patty CA, Scott MA, Price HL, Hamlin LF, et al. Current status of adult spinal deformity. Global Spine J. 2013;3(1):51-62.
6. Teles AR, Mattei TA, Righesso O, Falavigna A. Effectiveness of Surgery and Nonoperative Care for Adult Spinal Deformity: Systematic Review of the Literature. Global Spine J. 2017;7(2):170-8.
7. Scheer JK, Smith JS, Clark AJ, Lafage V, Kim HJ, Rolston JD, et al. Comprehensive study of back and leg pain improvements after adult spinal deformity surgery: analysis of 421 patients with 2-year follow-up and of the impact of the surgery on treatment satisfaction. J Neurosurg Spine. 2015;22(5):540-53.
8. Smith JS, Shaffrey CI, Lafage V, Schwab F, Scheer JK, Protopsaltis T, et al. Comparison of best versus worst clinical outcomes for adult spinal deformity surgery: a retrospective review of a prospectively collected, multicenter database with 2-year follow-up. J Neurosurg Spine. 2015;23(3):349-59.
9. Gum JL, Hostin R, Robinson C, Kelly MP, Carreon LY, Polly DW, et al. Impact of cost valuation on cost-effectiveness in adult spine deformity surgery. Spine J. 2016;17(1):96-101.
10. Smith JS, Lafage V, Shaffrey CI, Schwab F, Lafage R, Hostin R, et al. Outcomes of Operative and Nonoperative Treatment for Adult Spinal Deformity: A Prospective, Multicenter, Propensity-Matched Cohort Assessment With Minimum 2-Year Follow--up. Neurosurgery. 2016;78(6):851-61.
11. Smith JS, Shaffrey CI, Glassman SD, Carreon Ly, Schwab FJ, Lafage V, et al. Clinical and radiographic parameters that distinguish between the best and worst outcomes of scoliosis surgery for adults. Eur Spine J. 2013;22(2):402-10.
12. Mannion AF, Vila-Casademunt A, Domingo-Sabat M, Wunderlin S, Pellisé F, Bago J, et al. The Core Outcome Measures Index (COMI) is a responsive instrument for assessing the outcome of treatment for adult spinal deformity. Eur Spine J. 2016;25(8):2638-48.
13. Soroceanu A, Burton DC, Oren JH, Smith JS, Hostin R, Shaffrey CI, et al. Medical Complications after Adult Spinal Deformity Surgery: Incidence, Risk factors, and Clinical Impact. Spine (Phila Pa 1976). 2016;41(22):1718-23.
14. Manoharan SR, Baker DK, Pasara SM, Ponce B, Deinlein D, Theiss SM. Thirty-day readmissions following adult spinal deformity surgery: an analysis of the National Surgical Quality Improvement Program (NSQIP) database. Spine J. 2016;16(7):862-6.
15. Passias PG, Soroceanu A, Yang S, Schwab F, Ames C, Boniello A, et al. Predictors of Revision Surgical Procedure Excluding Wound Complications in Adult Spinal Deformity and Impact on Patient-Reported Outcomes and Satisfaction: A Two-Year Follow-up. J Bone Joint Surg Am. 2016;98(7):536-43.
16. Smith JS, Klineberg E, Lafage V, Shaffrey CI, Schwab F, Lafage R, et al. Prospective multicenter assessment of perioperative and minimum 2-year postoperative complication rates associated with adult spinal deformity surgery. J Neurosurg Spine. 2016;25(1):1-14.
17. Klineberg EO, Passias PG, Jalai CM, Worley N, Sciubba DM, Burton DC, et al. Predicting Extended Length of Hospital Stay in an Adult Spinal Deformity Surgical Population. Spine (Phila Pa 1976). 2016;41(13):E798-805.
18. Soroceanu A, Diebo BG, Burton D, Smith JS, Deviren V, Shaffrey C, et al. Radiographical and Implant-Related Complications in Adult Spinal Deformity Surgery: Incidence, Patient Risk Factors, and Impact on Health-Related Quality of Life. Spine (Phila Pa 1976). 2015;40(18):1414-21.
19. La Maida GA, Luceri F, Gallozzi F, Ferraro M, Bernardo M. Complication rate in adult deformity surgical treatment: safety of the posterior osteotomies. Eur Spine J. 2015;24(Suppl 7):879-86.
20. Charosky S, Guigui P, Blamoutier A, Roussouly P, Chopin D, Study Group on S. Complications and risk factors of primary adult scoliosis surgery: a multicenter study of 306 patients. Spine (Phila Pa 1976). 2012;37(8):693-700.
21. Lenke LG, Fehlings MG, Shaffrey CI, Cheung KM, Carreon L, Dekutoski MB, et al. Neurologic Outcomes of Complex Adult Spinal Deformity Surgery: Results of the Prospective, Multicenter Scoli-RISK-1 Study. Spine (Phila Pa 1976). 2016;41(3):204-12.
22. Kim HJ, Iyer S, Zebala LP, et al. Perioperative Neurologic Complications in Adult Spinal Deformity Surgery: Incidence and Risk factors in 564 Patients. Spine (Phila Pa 1976). 2017;42(6):420-7.
23. Iorio JA, Reid P, Kim HJ. Neurological complications in adult spinal deformity surgery. Curr Rev Musculoskelet Med. 2016;9(3):290-8.
24. Bach K, Ahmadian A, Deukmedjian A, Uribe JS. Minimally invasive surgical techniques in adult degenerative spinal deformity: a systematic review. Clin Orthop Relat Res. 2014;472(6):1749-61.
25. Kanter AS, Tempel ZJ, Ozpinar A, Okonkwo DO. A Review of Minimally Invasive Procedures for the Treatment of Adult Spinal Deformity. Spine (Phila Pa 1976). 2016;41(Suppl 8):S59-65.
26. Park P, Okonkwo DO, Nguyen S, Mundis GM Jr, Than KD, Deviren V, et al. Can a Minimal Clinically Important Difference Be Achieved in Elderly Patients with Adult Spinal Deformity Who Undergo Minimally Invasive Spinal Surgery? World Neurosurg. 2016;86:168-72.
27. Than KD, Park P, Fu KM, Nguyen S, Wang MY, et al. Clinical and radiographic parameters associated with best versus worst clinical outcomes in minimally invasive spinal deformity surgery. J Neurosurg Spine. 2016;25(1):21-5.
28. Park P, Wang MY, Lafage V, Nguyen S, Ziewacz J, Okonkwo DO, et al. Comparison of two minimally invasive surgery strategies to treat adult spinal deformity. J Neurosurg Spine. 2015;22(4):374-80.
29. Strom RG, Bae J, Mizutani J, Valone F 3rd, Ames CP, Deviren V. Lateral interbody fusion combined with open posterior surgery for adult spinal deformity. J Neurosurg Spine. 2016;25(6):697-705.
30. Mummaneni PV, Park P, Fu KM, Wang MY, Nguyen S, Lafage V, et al. Does Minimally Invasive Percutaneous Posterior Instrumentation Reduce Risk of Proximal Junctional Kyphosis in Adult Spinal Deformity Surgery? A Propensity-Matched Cohort Analysis. Neurosurgery. 2016;78(1):101-8.
31. Berjano P, Lamartina C. Far lateral approaches (XLIF) in adult scoliosis. Eur Spine J. 2013;22(Suppl 2):S242-53.
32. Mummaneni PV, Shaffrey CI, Lenke LG, Park P, Wang MY, La Marca F, et al. The minimally invasive spinal deformity surgery algorithm: a reproducible rational framework

for decision making in minimally invasive spinal deformity surgery. Neurosurg Focus. 2014;36(5):E6.
33. Dangelmajer S, Zadnik PL, Rodriguez ST, Gokaslan ZL, Sciubba DM. Minimally invasive spine surgery for adult degenerative lumbar scoliosis. Neurosurg Focus. 2014;36(5):E7.
34. Anand N, Baron EM, Khandehroo B, Kahwaty S. Long-term 2- to 5-year clinical and functional outcomes of minimally invasive surgery for adult scoliosis. Spine (Phila Pa 1976). 2013;38(18):1566-75.
35. Anand N, Baron EM, Kahwaty S. Evidence basis/outcomes in minimally invasive spinal scoliosis surgery. Neurosurg Clin N Am. 2014;25(2):361-75.
36. Hostin R, Robinson C, O'Brien M, Ames C, Schwab F, Smith JS, et al. A Multicenter Comparison of Inpatient Resource Use for Adult Spinal Deformity Surgery. Spine (Phila Pa 1976). 2016;41(7):603-9.
37. Uddin OM, Haque R, Sugrue PA, Ahmed YM, El Ahmadieh, Press JM, et al. Cost minimization in treatment of adult degenerative scoliosis. J Neurosurg Spine. 2015;23(6):798-806.
38. Theologis AA, Miller L, Callahan M, et al. Economic Impact of Revision Surgery for Proximal Junctional Failure After Adult Spinal Deformity Surgery: A Cost Analysis of 57 Operations in a 10-year Experience at a Major Deformity Center. Spine (Phila Pa 1976). 2016;41(16):E964-72.
39. Shaffrey CI, Smith JS. Editorial: Incremental cost-effectiveness of adult spinal deformity surgery. Neurosurg Focus. 2014;36(5):E4.
40. McCarthy I, O'Brien M, Ames C, Robinson C, Errico T, Polly DW Jr, et al. Incremental cost-effectiveness of adult spinal deformity surgery: observed quality-adjusted life years with surgery compared with predicted quality-adjusted life years without surgery. Neurosurg Focus 2014;36(5):E3.
41. McCarthy I, Hostin R, O'Brien M, Saigal R, Ames CP. Health economic analysis of adult deformity surgery. Neurosurg Clin N Am. 2013;24(2):293-304.
42. McCarthy IM, Hostin RA, Ames CP, Kim HJ, Smith JS, Boachie-Adjei O, et al. Total hospital costs of surgical treatment for adult spinal deformity: an extended follow-up study. Spine J. 2014;14(10):2326-33.
43. McCarthy IM, Hostin RA, O'Brien MF, Fleming NS, Ogola G, Kudyakov R, et al. Analysis of the direct cost of surgery for four diagnostic categories of adult spinal deformity. Spine J. 2013;13(12):1843-8.
44. Paulus MC, Kalantar SB, Radcliff K. Cost and value of spinal deformity surgery. Spine (Phila Pa 1976). 2014;39(5):388-93.
45. Berven SH, Hohenstein NA, Savage JW, Tribus CB. Does the Outcome of Adult Deformity Surgery Justify the Complications in Elderly (Above 70 y of Age) Patients? J Spinal Disord Tech. 2015;28(8):271-4.
46. cheer JK, Lafage V, Smith JS, Daviren V, Hostin R, McCarthy IM, et al. Impact of age on the likelihood of reaching a minimum clinically important difference in 374 three-column spinal osteotomies: clinical article. J Neurosurg Spine. 2014;20(3):306-12.
47. Smith JS, Shaffrey CI, Glassman SD, Berven SH, Shwab FJ, Hamil CL, et al. Risk-benefit assessment of surgery for adult scoliosis: an analysis based on patient age. Spine (Phila Pa 1976). 2011;36(10):817-24.
48. Gussous Y, Than K, Mummaneni P, Smith J, Steinmetz M, Ohya J, et al. Appropriate Use of Limited Interventions vs Extensive Surgery in the Elderly Patient With Spinal Disorders. Neurosurgery. 2015;77(Suppl 4):S142-63.
49. Saigal R, Clark AJ, Scheer JK, Smith JS, Bess S, Mummameni PV, et al. Adult Spinal Deformity Patients Recall Fewer Than 50% of the Risks Discussed in the Informed Consent Process Preoperatively and the Recall Rate Worsens Significantly in the Postoperative Period. Spine (Phila Pa 1976). 2015;40(14):1079-85.

MODIFICACIÓN DE LA TÉCNICA DE TERAPIA DE PRESIÓN NEGATIVA PARA TRATAMIENTO DE INFECCIÓN DE LA HERIDA DESPUÉS DE CIRUGÍA DE COLUMNA

MODIFICAÇÃO DA TÉCNICA DE TERAPIA DE PRESSÃO NEGATIVA PARA TRATAMENTO DE INFECÇÃO DE FERIDA DEPOIS DE CIRURGIA DE COLUNA

MODIFICATION OF THE NEGATIVE PRESSURE THERAPY TECHNIQUE FOR TREATMENT OF WOUND INFECTION AFTER SPINAL SURGERY

Martín Betancourt-Carlos,[1] Arelhi Catalina González-Cisneros,[2] José María Jiménez-Avila[1]

1. Instituto Mexicano del Seguro Social, Centro Médico Nacional de Occidente, Ortopedia, Clínica de Columna vertebral, Guadalajara, Jalisco, México.
2.Instituto Tecnológico y de Estudios Superiores de Monterrey, Guadalajara, Jalisco, México.

RESUMEN

Objetivo: Describir las indicaciones y contraindicaciones de la terapia de cicatrización de heridas asistida por presión negativa, así como una modificación a la técnica de presión negativa que ha demostrado acortar el número de recambio de apósitos y la estancia hospitalaria con el cierre temprano de la herida. Métodos: Se realizó una revisión de la literatura existente en las bases de datos OVID, PubMed, Cochrane y Medigraphic en relación a la terapia de cicatrización de heridas asistida por presión negativa. Es un sistema de cicatrización no invasivo y activo que utiliza presión negativa localizada y controlada, que consiste de un apósito especializado que incluye esponja reticulada que elimina los exudados a través de un tubo a un recipiente hermético. Este conjunto forma micro deformaciones en el lecho de la herida, que se sabe que causan aumento importante de la migración fibroblástica y, por consiguiente, tejido de mayor calidad, formación de tejido de granulación y angiogénesis. Resultados: Se constató que este método acorta el número de días de estancia hospitalaria. La técnica describe el cierre primario de la herida después de limpieza intensa y desbridamiento del tejido no viable y de los signos de infección. Conclusiones: La terapia de heridas por presión negativa es eficaz para el tratamiento de las infecciones profundas de heridas en el postoperatorio de la columna vertebral, con un tiempo promedio de uso de 1 a 4 semanas en los casos más severos. ***Nivel de evidencia IV; Serie de Casos.***

Descriptores: Terapia de Presión Negativa para Heridas; Infección; Columna Vertebral.

RESUMO

Objetivo: Descrever as indicações e contraindicações da terapia de cicatrização assistida pela pressão negativa, assim como uma modificação nessa técnica, que demonstrou diminuir o número de recargas de curativos e de internação hospitalar, por meio da manipulação do fechamento precoce de feridas. Métodos: Foi realizada uma revisão da literatura, em bases de dados da OVID, PubMed, Cochrane e Medigraphic, sobre a terapia de cicatrização assistida pela pressão negativa. Este é um sistema ativo de cura não invasivo utilizando pressão negativa controlada e localizada, que consiste em um curativo especializado, com a inclusão de uma espuma reticulada que conduz, através de um tubo de exsudado, a um recipiente hermético, formando micro deformações no leito da ferida. A técnica tem provado ser uma importante causa do aumento da migração fibroblástica e, consequentemente, de tecido de qualidade mais elevada, junto com a formação de tecido de granulação e angiogénese. Resultados: Em relação à técnica, descreve-se as etapas como forma de fechamento primário da ferida após limpeza intensa, desbridamento da área não viável e das características infecciosas. Além disso, o uso da técnica demonstrou diminuir o número de dias de internação hospitalar.. Conclusão: Este método de pressão negativa é eficaz para o tratamento de infecções pós-cirúrgicas profundas da coluna vertebral, sendo usado, em média, de uma a quatro semanas nos casos mais graves. ***Nível de evidência IV; Série de Casos.***

Descritores: *Tratamento de Ferimentos com Pressão Negativa; Infecção; Coluna Vertebral.*

ABSTRACT

Objective: To describe the indications and contraindications of negative pressure assisted wound therapy as well as a modification to the negative pressure technique that has been shown to shorten the number of changes of dressings and hospital stay with the early closure of the wound. Methods: A review of the existing literature in the databases OVID, PubMed, Cochrane and Medigraphic was carried out in relation to the pressure-assisted closure of wounds. This is a non-invasive and active healing system that uses localized and controlled negative pressure, which consists of a specialized dressing that includes reticulated foam that removes the exudates through a tube to an airtight container. This set forms microdeformations in the wound bed, which are known to cause an important increase in fibroblastic migration and consequently of higher quality tissue, granulation tissue formation and angiogenesis. Results: It was found that this method shortens the number of days of hospital stay. The technique describes the primary closure of the wound after intense cleansing and debridement of the non-viable tissue and signs of infection. Conclusions: Negative pressure wound therapy is effective for the treatment of deep infections in postsurgical spinal wound, with average time of use of 1 to 4 weeks in the most severe cases. ***Level of evidence IV; Case Series.***

Keywords: *Negative-Pressure Wound Therapy; Infection; Spine.*

Trabajo realizado en Instituto Mexicano del Seguro Social, Centro Médico Nacional de Occidente, Ortopedia, Clínica de Columna vertebral.Belisario Dominguez #1000. CP: 44340. Colonia Independencia. Guadalajara, Jalisco, Mexico.
Correspondencia: José María Jiménez Avila. Av. Normalistas, 442, Colinas de la Normal, Guadalajara, Jalisco, México. 44270. josemajimeneza@hotmail.com

CC BY

http://dx.doi.org/10.1590/S1808-185120191803222148

Recibido en 02/04/2019 acepto en 22/04/2019

INTRODUCCIÓN

Aun con conocimiento de la biología de las heridas y los nuevos tipos de curaciones disponibles, en la actualidad un gran número de heridas aun falla en curar evolucionando a la cronicidad.[1-3]

La terapia de cicatrización por presión negativa (TCPN) es una manera de actuar positivamente en el ambiente de la herida que se encuentra estancada en las fases de inflamación y proliferación, y aún en heridas que se encuentran en un estado agudo para disminuir su complejidad y evitar complicaciones aplicando presión subatmosférica, la terapia reconoce diferentes nomenclaturas incluyendo: curación o terapia subatmosférica (subatmospheric dressing, subatmospheric therapy), técnica de sellado al vacío (vacuum sealing technique), cierre de heridas mediado por vacío (vacuum assisted closure), mechado al vacío (vacuum packing), entre otros.[1,4-7]

Su mecanismo de acción se basa en tres niveles del proceso de curación de heridas:

1. Remoción del excedente de líquido intersticial.
2. Trasmisión de fuerzas mecánicas que estimulan la proliferación tisular.
3. Mantenimiento de un ambiente adecuado en la herida en cuanto a humedad y temperatura.[1,4,8-10]

Las primeras referencias con respecto a los métodos de curación de heridas se remontan a los "sanadores" egipcios (asu) que al aplicar una curación compuesta por grasa animal, miel y lino, probablemente no sabían que estaban utilizando una curación no adherente, osmótica y antibacteriana y con capacidad de absorción de exudados, respectivamente.

Antes de 1960 el manejo de las heridas estaba dirigido a prevenir la infección por lo cual luego de lavarlas con antisépticos, las mismas se cubrían con una curación seca que evitaría el desarrollo bacteriano.

Se comprobó que las heridas que se mantenían húmedas curaban más rápidamente que las expuestas al aire, desde entonces los beneficios de la curación húmeda han sido probados y son utilizados diariamente en el manejo de heridas.

A medida que la biología de las heridas se ha hecho más conocida, se han definido también las características de la curación ideal.[1,7,9,11-13]

La terapia de cicatrización por presión negativa (TCPN) es un sistema de cicatrización no invasivo, activo que utiliza presión negativa localizada y controlada, esta consta de un apósito especializado que incluye esponja reticulada con una porosidad especifica de 400 a 600 micras la cual es sellada con un apósito semioclusivo cuyo objetivo es mantener la presión negativa en el sitio de la herida, llevando a través de un tubo el exudado a un contenedor hermético con un sobre antibacterial y gelatinizante, esto en conjunto forma en el lecho de la herida micro deformaciones que en diversos estudios han demostrado ser causa importante de una mayor migración fibroblástica y por consiguiente un tejido de mayor calidad, mayor formación de tejido de granulación y angiogénesis.

La efectividad de este proceso está dado por:

1. Remoción de fluidos:
   a. Disminución de factores pro-inflamatorios o degradadores de la matriz extracelular;
   b. Retiro efectivo de microorganismos contenidos en el lecho de la herida.
2. Aumento del Flujo Sanguíneo Capilar, cuatro veces mayor;
3. Aumento de la Formación de tejido de granulación de hasta 103%;
4. Promoción de un ambiente húmedo para la cicatrización;
5. Reducción del edema local.

No existe en la actualidad una curación que incluya todas estas características y con el objeto de encontrar esta curación ideal, se han probado varias técnicas y materiales como: alginatos, hidrogeles, colágeno y productos de reemplazo de la piel que han demostrado su utilidad en ciertos tipos de heridas.

Existen varios dispositivos en etapa de experimentación y aplicación aún no generalizada como: los factores de crecimiento, agentes farmacológicos, láser, oxigenoterapia hiperbárica y estimulación eléctrica y la mayoría de éstas se consideran como técnicas avanzadas en el cuidado de heridas (advanced wound care technologies).[1,10,12,14]

Estas se definen como aquellas que inciden en el proceso de curación de heridas en forma activa y positiva por contrarrestar, eliminar o disminuir significativamente por los menos dos factores que puedan comprometer este proceso.

La terapia de cicatrización de presión negativa (TCPN) utilizada en forma aislada o asociada a otras técnicas similares aumenta las tasas de curación de las heridas.[3,7,10,15]

Dado el aumento en el número y expectativa de vida de la población con heridas crónicas, en aquellos que requieren cuidados locales adicionales para llegar a la indicación y oportunidad quirúrgica, o en los que los procedimientos quirúrgicos han fallado, las técnicas avanzadas del cuidado de heridas y entre ellas la TCPN se convierten en la modalidad terapéutica primordial y no raramente la única.[3,6,7,9]

Este tipo de heridas son más probables en el anciano o en las personas con múltiples problemas de salud, debido a que las personas están viviendo mucho más tiempo, con cuadros más complejos y están siendo sometidas a más procedimientos de tratamiento quirúrgico extensivos, el número de personas con heridas crónicas y complicaciones de heridas continúa aumentando, a pesar de la atención médica o de enfermería, algunas de estas heridas no curan fácilmente y causan mucha incomodidad y dolor.[1,4,16]

El manejo inicial de las heridas está dirigido a prevenir la infección, por ejemplo, lavando la herida con un antiséptico y cubriendo la herida con un vendaje seco que no contenga bacterias, la investigación sobre cicatrización de heridas en las décadas de 1950 y 1960 reveló que las heridas agudas curan más rápidamente si se mantienen húmedas, ya que esto permite que las células de la dermis y epidermis se dividan y migren por la superficie de la herida.[2,4,5,12]

A pesar del uso de vendajes modernos, un gran número de heridas crónicas todavía son difíciles de curar, una manera de manipular el medio ambiente de la herida es aplicar una presión negativa tópica (TCPN) (medida en mm Hg) a la superficie de la herida, por medio de un vendaje, el concepto de presión negativa para crear una fuerza de aspiración que posibilite el drenaje de heridas quirúrgicas para estimular la cicatrización de la herida está bien documentado.[1,2,5,8,9,14,17]

Se ha sugerido hace mucho tiempo que si el exceso de líquido no es adecuadamente eliminado de la herida después de una operación, sus componentes pueden funcionar como impedimentos físicos y químicos para la cicatrización de la herida.

El concepto básico de que las fuerzas mecánicas influyen sobre la forma y el crecimiento de los tejidos también está bien documentado, se ha informado que la (TCPN) tiene ambas propiedades es decir, quita el exceso de líquido intersticial y transmite fuerzas mecánicas a los tejidos circundantes con la resultante deformación de la matriz extracelular y de las células.[8-10,18,19]

Se supone que ambos factores estimulan la cicatrización de la herida a través de una variedad de mecanismos, el vendaje adhesivo transparente empleado para afianzar la venda también puede ayudar a mantener un ambiente húmedo de la herida.

Existen varios términos para describir el tratamiento de una herida con TCPN, incluyendo tratamiento o vendaje de presión subatmosférica, técnica de sellado al vacío, cierre de herida asistido por vacío, cierre ayudado por vacío, vendaje de presión negativa, vendaje de espuma con aspiración, compresión por vacío, compresa al vacío o aspiración de la herida con superficie sellada, a los fines de esta revisión, la intervención se denominará TCPN.[8,10,12,13,20]

La TCPN requiere una venda de celdas abiertas (p.ej., espuma, fieltro, toalla quirúrgica, gasa) para comprimir la herida, una estructura tubular, para conectar el vendaje a una bomba de aspiración con un recipiente intermedio que recoge cualquier exudado que pueda existir y un cierre hermético alrededor del vendaje, sin embargo existe evidencia suficiente que demuestra que los apósitos con porosidad especifica de 400 a 600 micras son los únicos capaces de lograr las micro deformaciones en el tejido.

Todos los tejidos no viables se extirpan de antemano, la TCPN se considera generalmente contraindicada si la herida o los tejidos circundantes son cancerosos, si hay fístulas que comunican con órganos o

cavidades, en casos que se sospecha de una fístula de líquido cefalorraquídeo o bien si existe tejido necrótico o una osteomielitis no tratada.[1,3,7]

La evidencia de laboratorio acerca del efecto de la TCPN sobre el medio ambiente de la herida se ha obtenido a partir de varios estudios en animales, una serie de estudios, realizados usando un modelo en cerdo de heridas agudas, informó un aumento en la perfusión funcional sanguínea local, una velocidad significativamente superior de formación de tejido de granulación, una reducción significativa de los niveles de bacterias en tejidos y un aumento significativo en el flujo sanguíneo en heridas tratadas con TCPN, comparadas con heridas tratadas con gasa humedecida en solución fisiológica.[9,2,12,20,21]

El uso de TCPN en heridas humanas crónicas ha sido descrito por una cantidad de clínicos, el uso de TCPN para el tratamiento en el domicilio de heridas crónicas ha sido revisado usando ensayos con grupos control no simultáneo.

Esta revisión examina el impacto de la TCPN sobre las heridas humanas crónicas utilizando ensayos en los que los pacientes se han asignado al azar a grupos control coexistente.[4,12,13,16,19]

Así mismo exponemos una nueva técnica de cierre cutáneo y colocación de TCPN que permiten un mejor y más rápida resolución del proceso infeccioso.

En relación con la infección, el principal enfoque de tratamiento es drenar todo el material purulento, quitar los desechos, el tejido desvitalizado, los cuerpos extraños y eliminar la etiología de la infección.[4,5]

Para el manejo de la herida complicada y de los factores arriba mencionados se recurre a diversas terapéuticas, como la limpieza quirúrgica, el empleo de fármacos de mayor potencia, el oxígeno hiperbárico, entre otras, con resultados aceptables, sin embargo, en muchos casos se requiere un largo periodo de atención médica dentro del hospital, con el consecuente consumo de recursos materiales y humanos: antibióticos, antisépticos, material de curación, horas quirófano, tiempo del médico o personal paramédico, entre otras.[19,22,23]

La primera función la ejecuta la unidad computarizada que sirve para extraer fluidos de la herida, evacuados hacia un recipiente por medio del tubo colector colocado sobre la esponja, esta acción acelera el proceso de cicatrización, al activar la señal de división celular y por incremento en el flujo sanguíneo, existen dos tipos de esponja la primera es de poliuretano de poro abierto (400 a 600 μm), hidrofóbica, indicada para formación de tejido de granulación siempre y cuando no exista tendones, vasos sanguíneos o nervios expuestos, en estos casos se tendrá que utilizar la esponja hidrofílica de polivinilalcohol, ambas tienen la propiedad de transmitir la fuerza de aspiración a la superficie cruenta, donde provoca micro-deformaciones, se cuenta además con una esponja adicional de las mismas características que la de poliuretano pero con una adición de plata para heridas infectadas.[8,10,11,15]

La esponja está diseñada con poro abierto para facilitar la eliminación del exceso de exudado de la herida, transmite la presión subatmosférica a la herida, acción que provoca modificaciones en la superficie del tejido en contacto con ella, induciendo aceleración del proceso de cicatrización, la película adhesiva mantiene ambiente húmedo, con la característica de ser permeable, lo cual facilita el intercambio gaseoso y junto con la esponja, protege la herida de contaminantes del ambiente.[1,12,24,25]

Se ha demostrado también que la presión negativa incrementa el flujo sanguíneo por disminución del edema alrededor de la herida y por la remoción de enzimas dañinas del lecho de la herida.[1,12]

Las indicaciones de la terapia TCPN son: heridas agudas, crónicas, por trauma, quemaduras, úlceras por diabetes o por decúbito y abdomen abierto y se contraindica en heridas con tejido necrótico, osteomielitis no tratada, fístulas no exploradas no entéricas y no se recomienda su colocación en áreas de malignidad.

El trabajo fue aprobado por el Comité de Ética con el número del protocolo de aprobación de la Institución 216-1301-183. Se realizó una modificación de la técnica de uso de la TCPN, en aquellos pacientes que muestran dehiscencia de herida quirúrgica pos operados de instrumentación de columna.

La modificación principal consiste en un cierre casi total primario de la herida. A continuación se describe la técnica paso a paso.

a. Realizar lavado intenso con 3-5 lts. solución salina 0.9% de la herida dehiscente, continuando con desbridamiento de todo aquel tejido no viable y de características infecciosas.
b. Retiro de los bordes cutáneos de la herida dehiscente aproximadamente 2-3 mm, que incluya tejido celular subcutáneo y piel.
c. Continuar con cierre por planos de caso el 70% de la longitud de la herida. Realizando cierre de planos profundos con vicryl 1-0 y piel con nylon 2-0 con puntos antitencionales.
d. Continua con colocación de "tiras" de esponja de plata por la apertura de la herida, hasta planos profundos (teniendo cuidados de cubrir con apósito de alcohol polivinílico los tejidos óseos para evitar el daño de los mismos), a seguir realizar cierre parcial de herida faltante. (Figura 1)
e. Importante destacar que los cambio de apósitos deberán de ser como máximo cada 5 días, ya que de ser mayor a este tiempo será difícil extraer por completo las "tiras" de esponja introducidas por la herida.
f. Al cabo de 12 días posterior a la utilización de TCPN se puede retirar los puntos de sutura de la primer parte del cierre. (Figura 2)
g. Pasados 24 días posteriores a la colocación inicial del sistema de presión negativa y con un exudado menor a 100 cc en menos de 72 hrs, se realiza cierre final de herida (herida resultante menor a 3 cm) con vigilancia de la misma hasta el retiro de ptos de sutura. (Figura 3)

Nota: En pacientes que presenten un exudado menor a 100 cc al momento del primer recambio apósitos, se podrá retirar el sistema de presión negativa y realizar cierre definitivo de herida, con un riesgo mínimo de reapertura de herida.



Figura 1. Paciente masculino con dehiscencia de herida quirúrgica tras instrumentación por fractura de L2.

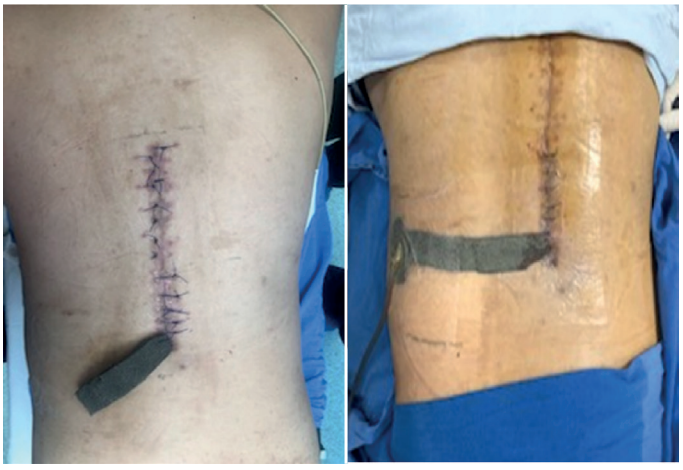

Figura 2. De forma inicial se realiza desbridamiento y cierre cutáneo casi total, con la aplicación de presión negativa. Con puenteo de sitio de colocación de T.R.A.C.

Al realizar cierre de herida de forma inicial y posterior a un aseo y desbridamiento selectivo. Y con la coloca de tiras de apósito de esponja impregnada de plata entre la fascia muscular y el tejido celular subcutáneo se logra la disminución dela presión sobre la piel favoreciendo el cierre precoz de la herida así como, la continua limpieza de la herida a través de la presión negativa. Logrando la resolución temprana de la infección de la herida y el cierre de la misma en un tiempo breve.

Al extraer el excedente de líquido de la zona cruenta, disminuye la compresión, lo que favorece al sistema linfático y al circulatorio, la mayor tensión dificulta la oxigenación así como el paso de nutrientes; aislando la herida se elimina o disminuye la carga bacteriana, que consume nutrientes, oxígeno y desnaturaliza proteínas, con daño a la cicatrización. (Figura 4)

Este tipo de terapia ha sido aceptada en la cirugía de columna, su utilidad es de gran ayuda si se considera el elevado costo de la instrumentación utilizada en este tipo de cirugías y una de las contraindicaciones se encuentra la sospecha o presencia de ruptura o desgarro de la duramadre con posible fuga de líquido cefalorraquídeo.[1,3,6,7,23]

MÉTODOS

Se realizó una revisión de la literatura existente en las bases de datos OVID, PubMed, Cochrane y Medigraphic en relación con el cierre de heridas por presión.

El estudio fue aprobado por la Junta de Revisión Institucional como el protocolo de aprobación número 216-1301-183.

CONCLUSIÓN

Las infecciones profundas que ocurren posterior a una cirugía de columna son causa muy significativa de morbimortalidad, ya que tienen una incidencia del 0.9% al 13.4% de todos los procedimientos quirúrgicos, lo cual representa un problema muy importante tanto para el paciente como para el equipo de salud y los distintos niveles de atención.

La terapia de cierre con presión negativa es usada con gran éxito, principalmente en la cirugía abdominal, cirugía de tórax con apertura esternal y en las fracturas expuestas de miembros inferiores, el cual mediante presión negativa se elimina y absorbe el edema y los líquidos, mejorando la circulación sanguínea y generando la proliferación celular con tejido de granulación, así como factores de crecimiento tisular local.

Además se ha demostrado que el uso de terapia con presión negativa disminuye los costos en la atención del paciente, ya que los ahorros económicos derivados de la cicatrización más rápida, el menor tiempo dedicado por el personal médico y paramédico, la menor estancia hospitalaria y la disminución en el tiempo de uso de antibiótico podrían compensar los costos de adquisición de los apósitos para el tratamiento con presión negativa.

Esta técnica que hemos desarrollado nos ha mostrado eficacia en el manejo de heridas dehiscentes de columna y otras áreas de la cirugía ortopédica.

Este método es eficaz para el tratamiento de las infecciones post quirúrgicas profundas de la columna vertebral, utilizándose en promedio de 1 a 4 semanas, influyendo en este tiempo si existe exposición de material inerte, realizando los recambios de la esponja y la película adherente tres veces por semana teniendo un porcentaje significativo de éxito sin retirar el implante expuesto, así mismo realizando repetidos desbridamientos y aseos exhaustivos, hasta el cierre completo de la herida.

La modificación de la TCPN presenta está dada principalmente por el índice creciente de pacientes que presentan infecciones de heridas quirúrgicas posteriores a una intervención en la columna vertebral.



Figura 3. Tras 14 días del cierre de herida se retira puntos de sutura y se pasa a cierre del segmento final.



Figura 4. Retiro de puntos de sutura a 5 semanas de primer intervención inicial de TCPN. Cierre total de herida.

A esto se añade esta técnica de presión negativa ofrece la diminución de los días de estancia hospitalaria, disminución del tiempo de terapia con antimicrobianos, disminución en los costos de la atención médica y restituir al paciente en el menor tiempo posible a sus actividades cotidianas.

La infección asociada a la atención de la salud, conocida como nosocomial, es le infección localizada o sistémica que resulta como una reacción adversa a la presencia de un agente infeccioso.

En Estados Unidos, este tipo de infecciones deroga más de 100,000 muertes al año con un costo de cerca de $ 6.7 billones de dólares al año.

En México, la incidencia de infección en el sitio de la cirugía después de una laminectomía descompresiva, discectomía y fusión es menor a 3%, pero la incidencia se incrementa hasta 12% cuando el paciente fue instrumentado.

Todos los autores declaran ningún conflicto de intereses potencial con respecto a este artículo.

CONTRIBUCIÓN DE LOS AUTORES: JMJA (0000-0002-5532-5318) y MBC (0000-0002-9095-8006) fueron los principales contribuyentes en la redacción del manuscrito. JMJA (0000-0002-5532-5318), MBC (0000-0002-9095-8006) y ACGC (0000-0002-4278-5024) realizaron la cirugía, acompañaron a los pacientes y reunieron datos clínicos. MCB, JMJA Y ACGC realizaron la investigación bibliográfica, la revisión del manuscrito y contribuyeron con el concepto intelectual del estudio. *ORCID (*Open Researcher and Contributor ID*).

REFERENCIAS

1. Antony S, Terrazas S. A retrospective study: clinical experience using vacuum-assisted closure in the treatment of wounds. J Natl Med Assoc. 2004;96(8):1073-7.
2. Labler L, Keel M, Trentz O, Heinzelmann M. Wound conditioning by vacuum assisted closure (V.A.C.) in postoperative infections after dorsal spine surgery. Eur Spine J. 2006;15(9):1388-96.
3. Morykwas MJ, Faler BJ, Pearce DJ, Argenta LC. Effects of varying levels of subatmospheric pressure on the rate of granulation tissue formation in experimental wounds in swine. Ann Plast Surg. 2001;47(5):547-51.
4. Brox-Jiménez A, Díaz-Gómez D, Parra-Membrives P, Martínez-Baena D, Márquez-Muñoz M, Lorente-Herce J, et al. [A vacuum assisted closure system in complex wounds: a retrospective study]. Cir Esp. 2010;87(5):312-7.
5. Dunn RM, Ignotz R, Mole T, Cockwill J, Smith JM. Assessment of gauze-based negative pressure wound therapy in the split-thickness skin graft clinical pathway-an observational study. Eplasty. 2011;11:e14.
6. Nain PS, Uppal SK, Garg R, Bajaj K, Garg S. Role of negative pressure wound therapy in healing of diabetic foot ulcers. J Surg Tech Case Rep. 2011;3(1):17-22.
7. Yuste BV, Rodrigo PJ, Silva BM, Monclús FE, Gómez-Escolar LL. Tratamiento mediante presion negativa VAC de herida infectada tras artrodesis raquídea. Cir Plast Iberolatinoam. 2011;37(1):S73-6.
8. Kolios L, Kolios G, Beyersdorff M, Dumont C, Stromps J, Freytag S, et al. Cost analysis of Topical Negative Pressure (TNP) Therapy for traumatic acquired wounds. Ger Med Sci. 2010;8:Doc13.
9. Malmsjö M, Gustafsson L, Lindstedt S, Gesslein B, Ingemansson R. The effects of variable, intermittent, and continuous negative pressure wound therapy, using foam or gauze, on wound contraction, granulation tissue formation, and ingrowth into the wound filler. Eplasty. 2012;12:e5.
10. Ortega-León LH, Vargas-Domínguez A, Ramírez-Tapia D, Zaldívar-Ramírez FR, Rodríguez--Báez A, Montalvo-Javé E. Empleo de la presión negativa en el tratamiento de heridas complicadas. Reporte de seis casos. Cir Gen. 2011;33(2):115-20.
11. Hsu CC, Tsai WC, Chen CP, Lu YM, Wang JS. Effects of negative pressures on epithelial tight junctions and migration in wound healing. Am J Physiol Cell Physiol. 2010;299(2):C528-34.
12. Singh K, Anderson E, Harper JG. Overview and management of sternal wound infection. Semin Plast Surg. 2011;25(1):25-33.
13. Penn-Barwell JG, Fries CA, Street L, Jeffery S. Use of topical negative pressure in british servicemen with combat wounds. Eplasty. 2011;11:e35.
14. Armstrong DG, Jude EB. The role of matrix metalloproteinases in wound healing. J Am Podiatr Med Assoc. 2002;92(1):12-8.
15. Canavese F, Gupta S, Krajbich JI, Emara KM. Vacuum-assisted closure for deep infection after spinal instrumentation for scoliosis. J Bone Joint Surg Br. 2008;90(3):377-81.
16. Saxena V, Hwang CW, Huang S, Eichbaum Q, Ingber D, Orgill DP. Vacuum-assisted closure: microdeformations of wounds and cell proliferation. Plast Reconstr Surg. 2004;114(5):1086-96.
17. Ortiz PN, Remondino R, González G, Catá CE. Infeccion profunda post quirurgica luego de una fusion espinal. Manejo con el sistema de cicatrizacion asistida por vacio. Rev Asoc Argent Ortop Traumatol. 2010;74(4):365-8.
18. Peinemann F, Sauerland S. Negative-pressure wound therapy: systematic review of randomized controlled trials. Dtsch Arztebl Int. 2011;108(22):381-9.
19. Macedo FB, Carriquiry CE. Tratamiento de heridas utilizando presion negativa tópica. Biomedicina. 2006;2(2):122-30.
20. Gwan-Nulla DN, Casal RS. Toxic shock syndrome associated with the use of the vacuumassisted closure device. Ann Plast Surg. 2001;47(5):552-4.
21. Moffatt CJ, Soldevilla JJ. La presion negativa topica en el tratamiento de heridas. Documento de Posicionamiento. Wounds. 2007;19(1 Suppl):1-9.
22. Venturi ML, Attinger CE, Mesbahi AN, Hess CL, Graw KS. Mechanisms and clinical applications of the vacuum-assisted closure (VAC) Device: a review. Am J Clin Dermatol. 2005;6(3):185-94.
23. Jimenez-Avila JM, Calderon-Granados A, Bitar-Alatorre W. Costo directo de las lesiones en columna. Cir Cir. 2012;80:435-41.
24. Shi B, Chen SZ, Zhang P, Li JQ. [Effects of vacuum-assisted closure (VAC) on the expressions of MMP-1, 2, 13 in human granulation wound]. Zhonghua Zheng Xing Wai Ke Za Zhi. 2003;19(4):279-81.
25. Horn PL, Ruth B, Kean JR. Use of wound V.A.C. therapy in pediatric patients with infected spinal wounds: a retrospective review. Orthop Nurs. 2007;26(5):317-22.

QUISTE NEURENTÉRICO CERVICAL: REPORTE DE UN CASO

CISTO NEURENTÉRICO CERVICAL: RELATO DE CASO

CERVICAL NEURENTERIC CYST: A CASE REPORT

Sophie d'Herbemont,[1] Andrés Humberto Morales-Martínez,[2] Ignacio Pavel Navarro-Chávez[1]

1. Centro Médico Nacional 20 de Noviembre, Instituto de Seguridad Social y Servicios para Trabajadores del Estado, Ciudad de México, México.
2. Hospital San Juan de Dios Caja Costarricense del Seguro Social, San José, Costa Rica.

RESUMEN

Objetivo: Los quistes neuroentéricos representan del 0,7 al 1,3% de todos los tumores de la médula espinal. Estas lesiones raras están compuestas de tejido endodérmico heterotópico. Métodos: Una mujer de 26 años con cervicalgia severa de 13 meses de evolución acompañada de parestesia braquial. Clínicamente con paresia braquial bilateral leve (4/5), hiperreflexia generalizada y signo de Babinski izquierdo. En los antecedentes de importancia, le realizaron un cierre de una fístula cervical cuando tenía 1 año. Los potenciales evocados somatosensoriales superiores revelaron daño axonal medular con un predominio izquierdo. Se realizó una resonancia magnética cervical evidenciando una lesión ventral extramedular intradural quística homogénea hiperintensa en T2. La tomografía computarizada reveló un síndrome de Klippel-Feil. Resultados: Se realizó una laminectomía posterior y resección quirúrgica sin complicaciones. El seguimiento postoperatorio mostró una recuperación completa de la fuerza de los brazos. El informe histopatológico confirmó el diagnóstico preoperatorio de quiste neuroentérico. La mayoría de los quistes neuroentéricos se localizan en la columna vertebral, principalmente en una posición ventral. El 95% de los quistes neuroentéricos se encuentran en el compartimento intradural/intramedular. Los quistes neuroentéricos sintomáticos aparecen típicamente en la segunda y tercera décadas de la vida y son 1.5 a 3 veces más comunes en los hombres. En el 50% de los casos, también se han notificado otras malformaciones vertebrales. En este caso, se observaron un quiste entérico dorsal congénito y un síndrome de Klippel-Feil. Conclusiones: Los quistes neuroentéricos intraspinales son lesiones poco frecuentes que deben incluirse en el diagnóstico diferencial de una estructura quística intradural en posición dorsal. El diagnóstico puede pasarse por alto, especialmente en caso de dolor cervical crónico sin déficit neurológico. ***Nivel de evidencia V; Opinión de Especialista.***

Descriptores: Quiste Neurentérico; Defectos del Tubo Neural; Síndrome de Klippel-Feil; Vértebras Cervicales.

RESUMO

*Objetivo: Os cistos neurentéricos são responsáveis por 0,7 a 1,3% de todos os tumores da medula espinhal. Essas lesões raras são compostas por tecido endodérmico heterotópico. Métodos: Uma mulher de 26 anos, com história de cervicalgia ao longo da vida, relatou história de 13 meses de piora da cervicalgia e parestesia braquial. Clinicamente, apresentava paresia braquial bilateral leve (4/5), hiperreflexia generalizada e um sinal de Babinski à esquerda. Na história médica pregressa, história de fechamento de fístula cervical com 1 ano de idade. Durante avaliação neurofisiológica, os potenciais evocados somatos-sensitivos superiores revelaram lesão axonal medular com predomínio à esquerda. Na ressonância magnética cervical, foi evidenciada uma lesão extra medular dorsal cística, intradural homogênea hiperintensa em T2. A tomografia computadorizada evidenciou síndrome de Klippel-Feil. Resultados: A laminectomia posterior e a excisão cirúrgica foram realizadas sem complicações. O acompanhamento pós-operatório mostrou recuperação completa da força dos braços. O laudo histopatológico confirmou o diagnóstico pré-operatório de cisto neurentérico. A maioria dos cistos neurentéricos estão localizados na coluna vertebral, principalmente em posição ventral, sendo 95% dos cistos neurentéricos encontrados no compartimento intradural e intramedular. Cistos neurentéricos sintomáticos aparecem tipicamente na segunda e na terceira décadas de vida e são 1,5 a 3 vezes mais comuns no sexo masculino. Em 50% dos casos, eles também foram relatados com outras malformações vertebrais. Neste caso, um cisto entérico dorsal congênito e uma síndrome de Klippel-Feil foram observados. Conclusão: O cisto neurentérico intramedular é uma lesão rara que deve ser conhecida pelo neurocirurgião e incluída no diagnóstico diferencial de lesões císticas intramurais dorsales, pois seu diagnóstico é muitas vezes difícil, especialmente em casos de cervicalgia crônica sem déficits neurológicos. **Nível de evidência V; Opinião de Especialista.***

Descritores: *Cisto Neurentérico; Defeitos do Tubo Neural; Síndrome de Klippel Feil; Vértebras Cervicais.*

ABSTRACT

Objective: Neurenteric cysts account for 0.7–1.3% of all spinal cord tumors. These rare lesions are composed of heterotopic endodermal tissue. Methods: A 26-year-old woman with a 13-month history of severe cervicalgia and brachial paresthesia. Clinically she had mildbilateral brachial paresis (4/5), generalized hyperreflexia and a left Babinski Sign. Past medical history was significant for a cervical fistula closure when she was 1 year old. The superior somatosensory evoked potentials revealed medullary axonal damage with a left predominance. A cervical magnetic resonance imaging of the neck was performed showing a dorsal homogeneous cystic intradural extramedullary lesion with high signal intensity on T2. Computed tomography revealed a Klippel-Feil syndrome. Results: A posterior laminectomy and surgical excision were performed without complications. Post-operative follow-up showed a complete recovery of arm strength. The histopathological

Estudo realizado no Centro Médico Nacional 20 de Noviembre, Instituto de Seguridad Social y Servicios para Trabajadores del Estado, Av. Félix Cuevas, 540, Colonia del Valle, Alcaldía Bénito Juárez, CP. 03100, Ciudad de México, Mexico.

Correspondência: Sophie d'Herbemont. Av. Félix Cuevas, 540, Colonia del Valle, Alcaldía Bénito Juárez, CP. 03100, Ciudad de México, México. 03100. drsoph@me.com

http://dx.doi.org/10.1590/S1808-185120191803172096

Recibido en 17/11/2016 acepto en 11/03/2019

report confirmed the preoperative diagnosis of neurenteric cyst. Most neurenteric cysts are located in the spine, mainly in a ventral position. A total of 95% of neurenteric cysts are found in the intradural/intramedullary compartment. Symptomatic neurenteric cysts typically appear in the second and third decades of life and are 1.5 to 3 times more common in men. In 50% of the cases, other vertebral malformations have also been reported. In this case, a congenital dorsal enteric cyst and a Klippel-Feil syndrome were observed. Conclusions: The intraspinal neurenteric cysts are rare lesions that must be included in the differential diagnosis of a dorsal, intradural cystic structure. The diagnosis may be overlooked, especially in cases of chronic neck pain without neurological deficit. ***Level of evidence V; Expert Opinion.***

Keywords: *Neurenteric Cyst; Neural Tube Defects; Klippel-Feil Syndrome; Cervical Vertebrae.*

INTRODUCCIÓN

Los quistes neuroentéricos representan el 0.7 al 1.3% de los tumores espinales axiales.[1] Son lesiones raras compuestas por tejido heteópico endodérmico. Durante la tercera semana de la embriogénesis la separación incompleta de la placa notocordal y del endodermo produce restos heterotópicos de epitelio gastrointestinal y respiratorio y la eventual formación de lesiones quísticas compresivas de la médula.[2–6] Clásicamente los quistes neuroentéricos se reportan de localización anterior o anterolateral a la médula espinal.[6]

Presentamos un caso de quiste neuroentérico intradural extramedular de localización atípica, debido a su ubicación dorsal ala médula espinal asociado con malformación de Klippel-Feil y fistula cutáneo cervical posterior tratado por abordaje posterior.

DESCRIPCIÓN DEL CASO

Femenino de 26 años con historia de parestesia y paresia braquial bilateral de 13 meses de evolución cervicalgia severa sin respuesta al tratamiento médico. Como único antecedente de importancia, se le realizó un cierre de una fistula cervical al año. A su ingreso, presenta paresia braquial bilateral (4/5 en escala de Daniels), con hiperreflexia global y signo de Babinski izquierdo. Los estudios de neurofisiología mostraron datos compatibles con daño axonal medular de predominio izquierdo. Se realizó resonancia magnética cervical, así como tomografía computarizada cervical observándose lesión quística dorsal a la médula espinal de localización intradural extramedular de 20.5x12x13.5mm en diámetros cefalocaudal, anteroposterior y laterolateral respectivamente de comportamiento homogéneo isointenso en T1 e hiperintenso en T2. (Figura 1) La tomografía evidencio una hemivertebra a nivel de C4. (Figura 2) Se realizó laminectomía posterior C2-C4 encontrándose hemilamina de C4 y diastematomelia. Se realizó apertura de saco dural observándose salida de líquido cefalorraquídeo a presión de aspecto agua de roca. Se encontró quiste entérico de aspecto aperlado con pared adherida. (Figura 3) Se realizó drenaje y resección completa del mismo sin complicaciones. (Figura 4) La paciente se mantuvo con protección invasiva de la vía área invasiva preventiva por 12hrs y se procedió a la extubación sin complicaciones. Se mantuvo posteriormente con collarín rígido tipo "Miami J" por 3 meses. La paciente presentó mejoría del dolor, así como recuperación de la fuerza de las extremidades superiores (Daniels 5/5). El reporte de patología confirmó el diagnóstico preoperatorio de quiste neuroentérico.

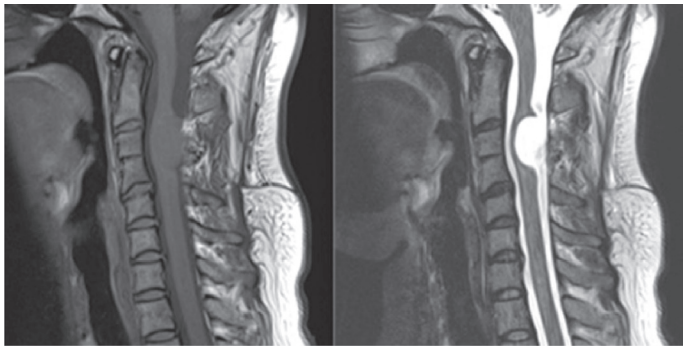

Figura 1. RM Cervical en T1 y T2. lesión quística intradural extramedular de 20.5x12x13.5mm en diámetros cefalocaudal, anteroposterior y laterolateral respectivamente de comportamiento homogéneo isointenso en T1 e hiperintenso en T2.

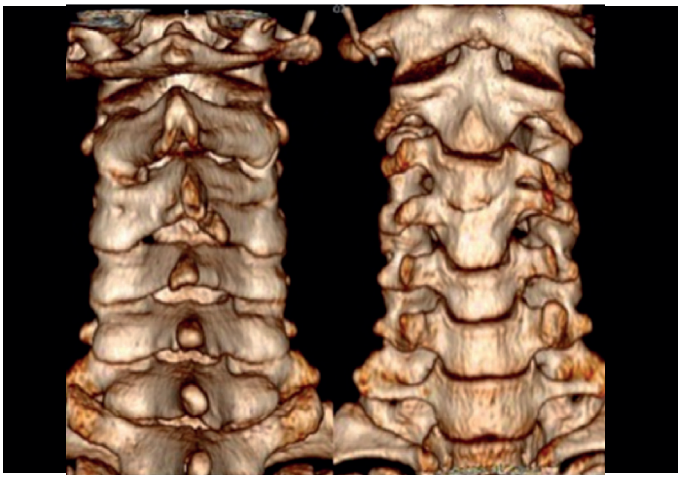

Figura 2. Reconstruccion Tridimensional de TC de columna cervical en la cual se evidencia hemivertebra a nivel de C4.

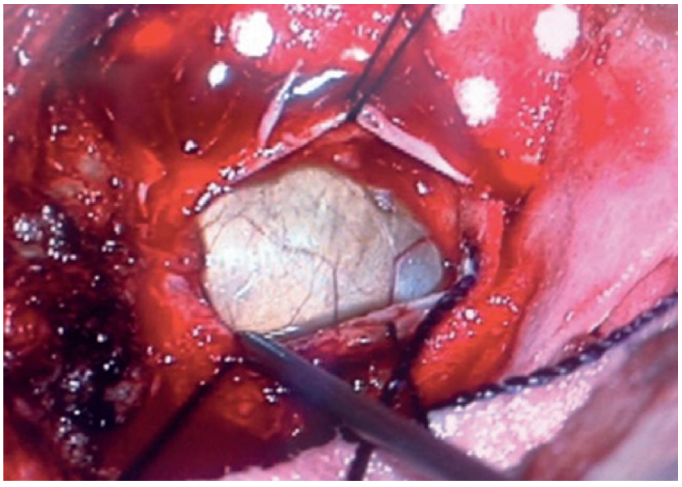

Figura 3. Foto transoperatoria en la cual se observa quiste entérico de aspecto aperlado.

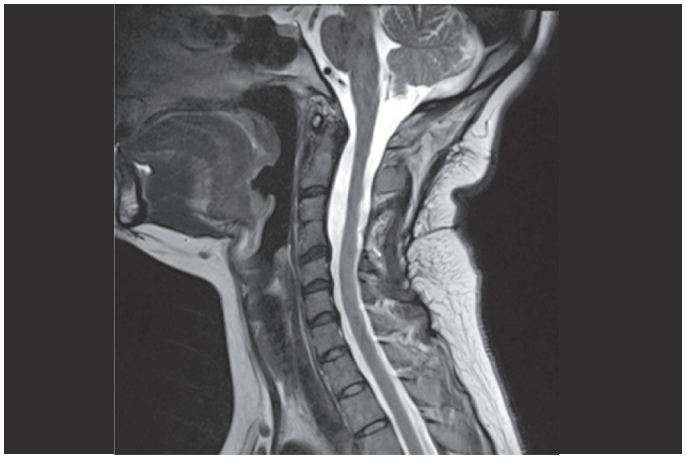

Figura 4. RM Cervical en T2 posquirúrgica.

DISCUSIÓN

Los quistes neuroentéricos espinales son lesiones congénitas raras que se manifiestan generalmente en la segunda o tercera década de la vida y son 1.5-3 veces más común en varones.[7] Su primera descripción fue realizada por Kubie y Fulton[8] en 1928 como quiste teratomatoso evolucionado su nomenclatura a intestinoma en 1934 por Puusepp[9] y posteriormente al término ampliamente aceptado de quiste neuroentérico acuñado en 1954 por Holcomb y Matson.[10] La mayoría de los quistes reportados se ubica intrarraquídea, generalmente en posición ventral.[4,11] El 95% se encuentran intradural extramedular en el canal raquídeo, siendo los 5% restantes de localización intramedular.[12] En 50% de los casos, se acompañan de anormalidades vertebrales como deformidad de Klippel-Feil, defectos vertebrales y espondilolistesis.[7,13,14] En el caso presentado, se presenta con fistula cutáneo cervical posterior y hemivertebra C3-C4.

Los quistes neuroentéricos son por naturaleza congénitos. Durante la tercera semana de gestación, el neuroectodermo no se separa adecuadamente del endodermo, provocando el crecimiento de células endodérmicas en el neuroeje y por lo tanto el desarrollo de quiste neuroentérico.[15] En el caso presentado, la paciente fue operada al año de un cierre de fistula entérica cervical apoyando el carácter congénito de la entidad presentada.

Los quistes neuroentéricos se clasifican en 3 tipos según Wilkens y Odom[2,4,12] basándose en los hallazgos histológicos: tipo A, simple o pseudoestratificado, epitelio cuboidal compuesto de colágena tipo IV. Tipo B, incluye los hallazgos del tipo A con presencia de tejido glandular, musculo liso, grasa, cartílago, hueso, fibras elásticas tejido linfoide o ganglio nervioso. Tipo C, el cual involucra hallazgos del tipo A y B agregándose tejido ependimario o glial. El caso presentado es representativo de un quiste neuroentérico tipo A.

La presentación clínica involucra dolor, mielopatía, debilidad progresiva o disfunción sensorial de acuerdo con el nivel afectado siendo generalmente insidiosa.[16] Los estudios de imagen son importantes en la realización del diagnóstico. Por su componente proteico y mucinoso, en IRM se comportan generalmente hipo a isointenso en T1 e hiperintenso en T2. La intensidad puede variar debido a componentes quísticos y sólidos. La falta de realce a la administración de contraste y la ausencia de nódulo mural puede ayudar a distinguir los quistes neuroentéricos de otros tumores espinales. La realización de tomografía computarizada de columna cervical permite evidenciar lesiones óseas o anormalidades vertebrales asociadas como en nuestro caso.[7,13]

El tratamiento de elección es la resección quirúrgica completa. La tasa de recurrencia reportada es del 0 al 37% independientemente del nivel de la lesión.[17,18] El seguimiento de los pacientes debería de ser de por vida, ya que el riesgo de recurrencia existe aun después de décadas de resección completa.[2,7,19,20]

CONCLUSIONES

Los quistes neuroentéricos intraespinales son lesiones raras que deben ser incluidas como diagnóstico diferencial de una lesión quística intradural. El diagnóstico de estas lesiones puede ser retrasado sobre todo si el paciente presente dolor persistente sin déficit neurológico o la localización es atípica. Reportamos el caso de un quiste neuroentérico cervical de localización dorsal asociado a anormalidad vertebral confirmado por histopatología.

Todos los autores declaran ningún conflicto de intereses potencial con respecto a este artículo.

CONTRIBUCIÓN DE LOS AUTORES: Cada autor contribuyó individual y significativamente para el desarrollo del manuscrito. SH (0000-0002-7107-9110)*: Cirugía, Redacción del trabajo, Aprobación final de la versión del manuscrito a ser publicado. AHMM (0000-0001-6897-2584)*: revisión crítica de su contenido intelectual, Redacción del trabajo, Aprobación final de la versión del manuscrito a ser publicado. IPNC (0000-0003-1863-9112)*: Cirugía, Contribución sustancial en la concepción del trabajo, revisión crítica de su contenido intelectual; Aprobación final de la versión del manuscrito a ser publicado; Estar de acuerdo en ser responsabilizado por todos los aspectos del trabajo, en el sentido de garantizar que cualquier cuestión relacionada a la integridad o exactitud de cualquiera de sus partes sean debidamente investigadas y resueltas. *ORCID (*Open Researcher and Contributor ID*).

REFERENCIAS

1. Fortuna A, Mercuri S. Intradural spinal cysts. Acta Neurochir (Wein). 1983;68(3-4):289-314.
2. Savage J, Casey J, McNeill I, Sherman J. Neurenteric cysts of the spine. J Craniovertebr Junction Spine. 2010;1(1):58-63.
3. Visvanathan V, Crowther J, Taylor W. Neurenteric cyst presenting with stridor and dysphagia: case report and literature review. Scott Med J. 2015;60(1):e4-7.
4. Rollán C, Chaves H, Arakaki N, Yañez P. Quiste neuroentérico de localización atípica con correlación radiológica y patológica. Rev Argent Radiol. 2015;79(3):158-61.
5. Khadim MT, Asif M, Ali Z. Intraspinal Neurenteric Cyst – a rare entity. J Pak Med Assoc. 2011;61(11):1143-5.
6. Rauzzino MJ, Tubbs RS, Alexander E, Grabb PA, Oakes WJ. Spinal neurenteric cysts and their relation to more common aspects of occult spinal dysraphism. Neurosurg Focus. 2001;10(1):e2.
7. Garg N, Sampath S, Yasha TC, Chandramouli BA, Indira Devi B, Kovoor JME. Is total excision of spinal neurenteric cysts possible? Br J Neurosurg. 2008;22(2):241-51.
8. Kubie LS, Fulton JF. A Clinical and pathological study of two teratomatous cyst of the spinal cord, containing mucous and ciliated cells. Surg Gynec Obstet. 1928;47:297-311.
9. Puusepp M. Varieté rare de teratome sous dural de la région cervicale (intestinome) : quadriplégie, extirpation, guérison complete. Rev Neurol. 1934;2:879-86.
10. Holcomb GW, Matson DD. Thoracic neurenteric cyst. Surgery. 1954;35(1):115-21.
11. Salunke P, Rane S, Chhabra R, Savardekar A. Dorsally placed extradural infected neurenteric cyst in a two-year old with paraspinal extension. Neurol India. 2012;60(1):129-31.
12. Jhawar SS, Mahore A, Goel A. Intramedullary spinal neurenteric cyst with fluid-fluid level. J Neurosurg Pediatr. 2012;9(5):542-5.
13. Can A, Dos Santos Rubio EJ, Jasperse B, Verdijk RM, Harhangi BS. Spinal Neurenteric Cyst in Association with Klippel-Feil Syndrome: Case Report and Literature Review. World Neurosurg. 2015;84(2):592.e9-592.e14.
14. Shukla M, Behari S, Das KK, Mehrotra A, Sirvastava AK, Sahu RN, et al. Spinal neurenteric cysts: Associated developmental anomalies and rationale of surgical approaches. Acta Neurochir (Wien). 2015;157(9):1601-10.
15. Gauden AJ, Khurana VG, Tsui AE, Kaye AH. Intracranial neurenteric cysts: a concise review including an illustrative patient. J Clin Neurosci. 2012;19(3):352-9.
16. Chen J, Lai R, Li Z, Gao J, Li Y, Wang T, et al. Case Report Series and Review of Rare Intradural Extramedullary Neoplasms-Bronchiogenic Cysts. Medicine (Baltimore). 2015;94(49):e2039.
17. Sadeghi-Hariri B, Khalatbari MR, Hassani H, Taheri B, Abbassioun K. Intramedullary neurenteric cyst of the conus medullaris without associated spinal malformation: a case report and review of the literature. Turk Neurosurg. 2012;22(4):478-82.
18. Zou M-X, Hu J-R, Kang Y-J, Li J, Lv G-H, She X-L. Bronchogenic cyst of the conus medullaris with spinal cord tethering: a case report and review of the literature. Int J Clin Exp Pathol. 2015;8(4):3937-42.
19. Yang T, Wu L, Fang J, Yang C, Deng X, Xu Y. Clinical presentation and surgical outcomes of intramedullary neurenteric cysts. J Neurosurg Spine. 2015;23(1):99-110.
20. Kist E. Recurrent Lumbar Spinal Intradural Enterogenous Cyst: A Case Report. Turk Neurosurg. 2010;20(3):402-5.